DIE MALIGNEN NEUBILDUNGEN DER VULVA UND IHRE PROGNOSE.

INAUGURAL-DISSERTATION
ZUR ERLANGUNG DER
MEDIZINISCHEN DOKTORWÜRDE
VORGELEGT DER
HOHEN MEDIZINISCHEN FAKULTÄT
DER
ALBERT-LUDWIGS-UNIVERSITÄT
ZU
FREIBURG IM BREISGAU
VON

MARTIN FRIEDRICH ROTHSCHILD
AUS
FRANKFURT AM MAIN.

ACAD.
LUGD.BAT.
BIBL.

FRANKFURT AM MAIN.
DRUCK VON VOIGT & GLEIBER
1912.

GEDRUCKT MIT GENEHMIGUNG DER MEDIZINISCHEN
FAKULTÄT DER UNIVERSITÄT FREIBURG I. BR.

DEKAN: GEH. HOFRAT PROF. DR. AXENFELD
REFERENT: GEH. HOFRAT PROF. DR. KRÖNIG.

Meinen lieben Eltern in Dankbarkeit
gewidmet.

Digitized by the Internet Archive
in 2026

https://archive.org/details/IA41545322_0050

Die äusseren Genitalien des Weibes (die Scham, Pudendum muliebre) stellen einen zwischen die Schenkeln eindringenden Keil dar, der vorn in den vor der Symphyse gelegenen Schamberg (Mons pubis s. Veneris) übergeht. Vom oberen Rand der Symphyse bis zum Damm erstrecken sich zwei sagittal gestellte mit Haaren besetzte Hautwülste, die grossen Labien. Bei Kindern und Jungfrauen sind sie die einzigen äusserlich sichtbaren Teile, bei Frauen, die schon geboren haben, klaffen sie, bilden die sog. Rima pudendi und lassen so eher die tiefer gelegenen Gebilde zum Vorschein kommen. Die grossen Labien sind meist fettreich, im geschlechtsreifen Alter von prallelastischer Konsistenz und ziemlich starker Wölbung. Die Bedeckung an der äusseren Fläche und am vorderen Rand besitzt die Eigenschaft der äusseren Haut. Die Innenfläche dagegen gleicht makroskopisch der Hautbedeckung der kleinen Labien. Die hier zahlreich vorhandenen Schweiss- und Talgdrüsen zeichnen sich durch ihre Grösse aus. Vorn und oben sind die beiden Labien durch eine Hervorwölbung der Haut, der Commissura labiorum anterior, hinten und unten nach dem Damm zu durch die Commissura labiorum posterior verbunden.

Von den grossen Labien sind durch eine rinnenartige Furche (Sulcus interlabialis) die kleinen Labien getrennt. Bei Geschlechtsreifen bilden sie weiche, bei alten Frauen derbe Lappen, die im Gegensatz zu den grossen Labien unbehaart sind. Jede kleine Labie teilt sich nach vorn zu in eine laterale und mediale Falte, die lateralen Falten bilden das Praeputium clitoridis, das die Klitoris dachförmig bedeckt, und die medialen heften sich an der unteren Seite der Glans clitoridis an, wo sie das Frenulum clitoridis darstellen. Nach hinten zu gehen die kleinen Labien entweder nach und nach in die innere Fläche der grossen Labien über oder sie bilden — besonders bei Nulliparen — vor der Commissura labiorum posterior eine quer verlaufende Falte, das Frenulum labiorum, unter der sich eine kleine Vertiefung, die Fossa navicularis, befindet. Die kleinen Labien sind von einer zarten Epidermis über-

zogen und besitzen auf ihrer Aussen- wie Innenfläche zahlreich Talgdrüsen; Schweissdrüsen findet man besonders in dem vorderen Teil und im Praeputium clitoridis.

Die Klitoris liegt wie gesagt zwischen den beiden eben genannten Falten. Sie besitzt zwei Schwellkörper, die denen des Penis ähnlich gebaut sind, und die beiderseits als Crura clitoridis an dem Rande der aufsteigenden Sitz- und absteigenden Schambeinäste entspringen und die sich nach vorn zu zum unpaaren Corpus clitoridis vereinigen. Das äussere Ende der Klitoris, die Eichel, ist verschieden gross, sodass sie manchmal nicht zu sehen ist; Körper und Schenkel werden von fibrösem Gewebe überzogen, das nur die Glans freilässt, die von der äusseren Haut bedeckt wird. Diese fibröse Umhüllung bildet das Ligamentum suspensorium clitoridis, das zur teilweisen Befestigung des Corpus an dem Unterrand der Symphyse dient.

Der von den kleinen Labien und Klitoris umgebene Raum wird Vestibulum vaginae genannt; kurz unterhalb dem Frenulum clitoridis mündet die Urethra und dicht darunter die Vagina; die Grenze zwischen Vestibulum und Vagina bildet der Hymen. In den Vorhof münden eine grosse Zahl von kleinen Schleimdrüsen (Glandulae vestibulares minores); ausserdem finden wir am hinteren Rand der Urethra meist die Mündung der paraurethralen Gänge, die Ductus paraurethrales. Endlich liegen hier noch im Bereiche der Fossa navicularis zwischen den Fasern des Musculus bulbo-cavernosus (constrictor cunni), in der Haut des hinteren Drittels der grossen Labie, etwa erbsen- bis bohnengross, die grösste Drüse, die Bartholinische Drüse (Glandula vestibularis major). Ihr Ausführungsgang mündet dicht lateral vom Hymen — in der Rinne zwischen diesem und der kleinen Labie — in der Höhe der hinteren Hälfte der Vestibularwand als ganz kleine Oeffnung; er ist in seinem ganzen Verlauf mit kleinen schlauchförmigen Schleimdrüsen ausgestattet; sein Endstück besitzt geschichtetes Pflasterepithel, sein Hauptstück Zylinderepithel.

Da inbezug auf die miskroskopische Struktur eines Teiles der eben beschriebenen Gebilde kein Unterschied zur äusseren Haut besteht, ist es leicht einzusehen, dass hier die gleichen Erkrankungen Platz greifen können. Im folgenden sei es nun unsere Aufgabe, gerade auf die malignen Erkrankungen einzugehen.

Die Genitalien des Weibes sind entschieden mehr zur Bildung maligner Neubildungen disponiert, wie die des Mannes. Für die Häufigkeit primärer Entwicklung von bösartigen Erkrankungen besitzen nach L. Mayer die einzelnen Teile des weiblichen Genitalapparates nicht die gleiche Bedeutung Die Häufigkeit nimmt von innen nach aussen ab; weitaus am meisten wird Uterus, dann Mamma, Ovarien, selten Vagina und Vulva befallen; das geht z. B. aus der Statistik des genannten Autors hervor, der 266 Fälle beobachtete, die sich auf folgende Weise verteilen:

Uterus	109
Uterus und Vagina . . .	130
Vagina	8
Vulva	9.

Nach den Angaben von Schwarz kommt auf 35—40 Uteruskarzinome ein Vulvakarzinom. Die Sarkome der Vulva finden sich ausserordentlich selten; Gurlt z. B. beobachtete innerhalb 24 Jahren 11 160 Neubildungen, worunter 483 Sarkome waren, aber keines der Vulva. In 9 643 gynäkologischen Fällen, die vom 1. Oktober 1904 bis 1. Oktober 1911 an der Freiburger Universitäts-Frauenklinik zur Behandlung kamen, befanden sich nur 6 Vulvakarzinome (0,06%) und 1 Vulvasarkom (0,01%), auf die ich weiter unten näher zu sprechen kommen werde.

Aus dem seltenen Vorkommen dieser Geschwülste ist es auch zu erklären, dass man grössere Beobachtungsreihen nur wenig findet; meistens sind es die Beschreibungen und Demonstrationen einzelner oder auch mehrerer Fälle, die man in der Literatur antrifft, bei denen die Beobachtungszeiten durchschnittlich zu gering waren, sodass sie für statistische Zwecke in Bezug auf Prognose und therapeutischen Erfolg nicht zu verwerten sind.

Im folgenden will ich an der Hand einer Anzahl von Fällen aus der mir zugänglichen Literatur, sowie der oben erwähnten Fälle aus der Freiburger Klinik einen Ueberblick über die malignen Vulvaneubildungen zu geben versuchen. Ich habe alle bisher veröffentlichten Fälle von primären malignen Neubildungen der Vulva, die von den Autoren nachuntersucht worden sind und über die eingehendere Berichte vorliegen, in Tabellen — der besseren Uebersicht halber alphabetisch — eingeordnet, und zwar

finden sich die Karzinome in Tabelle I, die Sarkome in Tabelle II, die Melanome (Melanokarzinome und Melanosarkome) in Tabelle III. Nicht berücksichtigen konnte ich eine Reihe von Fällen, bei denen der Weiterverlauf nicht verfolgt worden ist oder nur geringe Nachrichten auf die Nachforschungen einliefen oder solche Publikationen, von denen ich weder die Originalartikel noch Referate erhalten konnte; auch diejenigen scheiden aus, die interkurrenten Krankheiten erlagen.

Eine Gruppe von Krebsen, die primären Krebse der Urethra, habe ich unerwähnt gelassen, da sie nicht zur Vulva gehörig sind, wenn auch ihre Symptomatologie der der Vulvakarzinome fast gleicht. Die sogenannten periurethralen oder besser nach Tellers Vorschlag vulvourethralen Karzinome, die von der Vulva ausgehen und in die Umgebung der Harnröhre hineinwuchern, habe ich dagegen in den Rahmen dieser Arbeit aufgenommen. Zuerst will ich nun über die 6 Fälle von

Vulvakarzinomen

der Freiburger Klinik berichten:

Fall I. Frau K. B., 64 Jahre.

Anamnese: Vater an Lungenkatarrh, Mutter an Halskrankheit, 2 Geschwister am Schlaganfall gestorben, 2 Geschwister leben gesund, von 9 Kindern leben 4, gesund. Als Kind stets gesund, nur im 8. Lebensjahr hat sie Drüsen gehabt, die von selbst geheilt sind. Menstruation beginnt im 17. Jahr, regelmässig bis zum 50. Jahr, von da ab unregelmässig; letzte Periode im 52. Jahr. Geburten spontan, einmal manuelle Plazentarlösung, letzte Geburt vor 28 Jahren. Keine Fehlgeburt. Stuhlgang regelmässig, Harnentleerung zuweilen mit Beschwerden. Appetit gut. Brustorgane: ab und zu Husten, seltenes Herzklopfen, sonst keine Beschwerden. Nervensystem: manchmal Wallungen, früher im Klimax mehr. Auf beiden Seiten der Extremitäten Schmerzen, wahrscheinlich wegen aufgesprungenen dilatierten Venen. Kräftezustand verhältnismässig gut.

Als Patientin 17 Jahre alt war, bemerkte sie, dass sich auf der linken grossen Labie warzenartige Gebilde zeigten. Zwei davon wurden von einem Arzt abgetragen, wegen heftiger Blutungen bei der Operation wurde von Entfernung der anderen Abstand genommen. Diese warzenartigen Gebilde sind jetzt seit zwei Jahren grösser geworden und schmerzhaft; die Oberfläche ist auf der linken Seite wund geworden, wo die einzelnen alle zu einem grossen, sich hart anfühlenden Tumor verschmolzen sind. Auf der rechten Seite lassen sich die einzelnen Gebilde noch trennen und haben ganz gesunde Oberfläche. Es traten öfters schmerzhafte Entzündungen hinzu; besonders der übelriechende Ausfluss, den das Geschwür erzeugte, bewog Patientin, sich in ärztliche Behandlung zu begeben.

Eintritt 1. 12. 04.

Status praesens: Kräftig gebaute Frau, verhältnismässig stark und wenig gealtert. Auf beiden Beinen hat sie bis zum Oberschenkel stark dilatierte Venen, die an manchen Stellen aufgesprungen sind und Wunden verursacht haben. Auf dem rechten oberen Augenlid hat sie ein warzenartiges Gebilde, das schon etwas zerfallen aussieht.

Lungen, Herz: ohne Besonderheiten.

Leib: sehr fettreiche Bauchdecken, schlaff hängend. Nirgends druckempfindlich, Leistendrüsen nicht infiltriert.

Geschlechtsorgane: Mammae o. B. Vulva: das untere Drittel der grossen rechten Labie ist von einer gut wallnussgrossen Geschwulst eingenommen, die aus unzähligen erhabenen Papillen besteht. Die Papillen fühlen sich allenthalben weich an, an der Oberfläche nirgends Epitheldefekte. Die linke grosse Labie ist in toto eingenommen von einer fast handtellergrossen Geschwürsfläche mit induriertem Rande, welcher unten und oben ein Convolut derselben hahnenkammförmigen, papillösen Gebilde aufsitzt. Eine Infiltration nach der Tiefe besteht nicht, der Tumor ist gegen die Unterlage gut verschieblich. Keine Vergrösserung der Leistendrüsen. Nach der Scheide zu hält sich die Ulzerationsfläche streng an die Grenze des Introitus vaginae. Introitus klafft weit, ist von einer grossen Cystocele ausgefüllt.

Innere Genitalien: o. B.

10. 12. 04.

Operation: Chloroform-Aether-Mischnarkose. — Entfernung der Ulzeration an beiden Labien weit im Gesunden und Ausräumung der linken Leistendrüsen. Die ulzerierte Fläche des Tumors wird mit Paquelin verschorft, hierauf mit aufgenähtem Billroth-Battist abgedeckt. Nach Reinigung des Operationsfeldes Umschneidung des Tumors weit im Gesunden durch einen ovalären Schnitt: nach innen reicht dieser circa ein Querfinger breit in die Scheide hinein, führt dann 1 cm lateral an der durch Katheter gedeckten Urethra vorbei, um unter Erhaltung der Klitoris in die Höhe der oberen Kommissur zu enden. Während der Abtragung der Geschwulst mit grossen Messerzügen werden die zahlreich spritzenden Gefässe sofort mit Klemmen versorgt, sodass der Blutverlust ein minimaler ist. Nach Umstechung der Gefässe wird die über handtellergrosse Wundfläche zunächst mit versenkten Knopfnähten verkleinert. Der Schnittrand der Scheide, sowie der Schleimhaut des Introitus wird mit einer Reihe von Knopfnähten versorgt, und hierdurch die unbedeutende Blutung aus den Corpora cavernosa zum Stehen gebracht; hierauf wird durch eine zweite Etage von weit auseinanderliegenden Knopfnähten Haut und Schleimhaut in querer Richtung möglichst vereinigt, und so der grösste Teil des Defektes epithelisiert. Der untere Wundwinkel wird offengelassen. Abtragung der linken grossen Labie samt der ihr aufsitzenden papillösen Geschwulst. Vernähung des Wundbettes durch durchgreifende Knopfnähte nach sorgfältigster Blutstillung. Hautschnitt parallel zum Poupartschen Bande in ganzer Ausdehnung der linken Schenkelbeuge. Freilegung der Fossa inguinalis; dabei werden drei Drüsenpakete sichtbar,

die durch Palpation vorher nicht festgestellt werden konnten. Die Drüsen werden zum Teil stumpf, zum Teil scharf herausgelöst, wobei eine derselben einbricht und milchige, breiige Massen zu Tage treten. Nach Entfernung der Drüsen liegt die Vena femoralis an einer kleinen Stelle frei da. Blutstillung durch oberflächliche Umstechung aus Rücksicht auf die grossen Gefässe in der Tiefe. Naht der Wunde in zwei Etagen; zu dem medialen Wundwinkel, der durch eine ½ cm breite Hautbrücke von dem Wundgebiet des Vulvakarzinoms getrennt ist, wird ein dicker Gummidrain herausgeleitet und durch Seidenknopfnähte fixiert. Haut Matratzennaht. Catgut. Gaze-Kissen-Heftpflasterverband.

Makroskopische Beschreibung des Präparates: Das Präparat besteht aus dem oben eingehend geschilderten Tumor, dem zirkulär ein 2—3 cm breiter Streifen gesunder Haut bezw. ein 1 cm breiter Streifen der Schleimhaut ansitzt. Die Basis des Tumors zeigt überall eine dicke Schicht weichen Unterhautzellgewebes. Die Drüsen sind überall wall- bis haselnussgross.

Mikroskopische Untersuchung: Plattenepithelkrebs, auf dem Boden eines Papilloms entwickelt.

Klinischer Verlauf:

10. 12. 04.

Keine Schmerzen, kein Erbrechen nach der Operation, nur Klagen über starken Durst. Keine Nachblutung. In der Blase reichlich klarer Urin.

12. 12. 04.

Drain entfernt, mässig starke Sekretion aus dem unteren Wundwinkel.

13. 12. 04.

Zinkleimverband an das rechte Bein. Schnittränder der Wundflächen zu beiden Seiten des Introitus leicht gerötet, sezernierend; Naht etwas einscheidend.

19. 12 04.

Seit dem 15. klafft die ganze Wundfläche der Vulva breit und sezerniert sehr reichlich stinkende Massen. Ebenso ist die Wunde der linken Leistengegend auseinandergewichen und eitert ebenfalls stark. Seit dem 16 erhielt Patientin täglich zweimal ein Vollbad, wodurch sich beide Wunden wesentlich gereinigt haben. Sonst befindet sich Patientin ausgezeichnet und hat keine Beschwerden.

1. 1. 05.

Patientin steht auf. Allgemeinbefinden vorzüglich. Wundfläche sezerniert noch reichlich; an einzelnen Stellen eitrig belegt, zum grössten Teil gereinigt. Zinkleimverband durchnässt, wird entfernt.

8. 1. 05.

Patientin klagt über Schmerzen beim Wasserlassen, Harndrang. Urin trüb, im Sediment reichlich Leukozyten. Urotropin; Lindenblütentee.

10. 1. 05.

Cystische Erscheinungen rasch geschwunden. Urin klar Linke Wundfläche an den Rändern stark retrahiert, gute Granulation.

20. 1. 05.

Wundfläche der rechten Labie völlig überhäutet, fest vernarbt, bis auf eine markstückgrosse, granulierende Stelle oberhalb der unteren Kommissur. Links noch eine gut handtellergrosse, unregelmässige Granulationsfläche, die sich nur sehr langsam vom Rande aus epithelisiert. Wunde in der linken Leistengegend ist jetzt grösstenteils fest vernarbt: nur an einzelnen Stellen noch kleine, inselförmige Granulationsgebiete, die nur wenig sezernieren und unter Salbenverband gute Heilungstendenz zeigen.

28. 1. 05.

Die Granulationsfläche entsprechend der linken grossen Labie, überhäutet sich trotz mehrfacher Lapisbetupfung nur sehr langsam. Mässige Sekretion.

3. 2. 05.

Entlassungsbefund: Allgemeinbefinden und Kräftezustand vorzüglich. Vulva klafft weit; vordere Scheidenwand als emueigrosser Tumor vor dem Introitus liegend. Untere Kommissur stark narbig retrahiert; nach links oben — entsprechend den unteren zwei Dritteln der grossen Labie — eine fast handtellergrosse Granulationsfläche mit unregelmässigem zackigen Rande, die nach innen bis an die Vaginalschleimhaut heranreicht und an der Peripherie überall zarte Epithelbedeckung zeigt. Die untere Hälfte der rechten grossen Labie wird von einer 5-Markstückgrossen derben strahligen Narbe eingenommen und ist gut überhäutet In der Umgebung der narbig veränderten Partien nirgends Einlagerungen, die als Rezidive gedeutet werden könnten Die Wunde in der linken Leistenbeuge ist fest vernarbt; die Narbe ziemlich stark eingezogen.

Patientin wird angewiesen, täglich zweimal ein Sitzbad zu nehmen. Sie soll in 4 Wochen wiederkommen, wo die Operation der Cystocele vorgenommen werden soll, sobald die Wundfläche der Vulva völlig epithelisiert ist und nicht mehr sezerniert.

Wiederaufnahme 22. 4. 05.

Einige Wochen vor Ostern merkte Patientin in der Narbe einen derben Knollen, der bald an Umfang zunahm Es bildete sich an seiner Oberfläche eine wunde, nässende Stelle, die sich sehr rasch vergrösserte und jauchiges Sekret lieferte.

Status praesens:

In der rechten Leistenbeuge ist ein mächtiges, derbes Drüsenpaket zu tasten. Entsprechend der linken Leistenbeuge eine handtellergrosse, unregelmässige Ulzerationsfläche, welche in ihrer Ausdehnung genau der alten Operationswunde entspricht und die Narbe völlig substituiert hat. Die Granulationen erheben sich bis zu Fingerdicke über das Niveau der Haut; zum Teil sind sie mit schmutzig-jauchigem Sekret bedeckt, zum Teil zart und rosig, bei Berührung leicht blutend. Im Uebergang zur gesunden Haut vollartiges Infiltrat. Multiple Aussaat von Geschwulstmetastasen in der Umgebung des Hauptherdes. Letztere bilden meist kirschkerngrosse, furunkelartige Gebilde von derber Konsistenz.

Geschlechtsteile: fast apfelgrosse Cystocele, von platter atrophischer Schleimhaut überzogen. Nach ihrer Reposition übersieht man folgende Verhältnisse: an Stelle der linken grossen und des unteren grösseren Teiles der kleinen Labie eine strahlige Narbe,

die im Uebergang zum Scheidenrohr noch eine kleine Granulationsfläche zeigt. Die untere Hälfte der rechten grossen Labie wird ebenfalls von einer strahligen Narbe eingenommen. Kein Rezidiv innerhalb der Narbe oder ihrer nächsen Umgebung.

6. 7. 05.

Patientin wurde bisher mit feuchten Umschlägen und Bettruhe behandelt. Appetit und Allgemeinbefinden gut, nur vorübergehend ein über wenig Tage anhaltender Magenkatarrh mit Temperatursteigerung. Die Geschwulst zeigt nach der Peripherie ein deutliches Wachstum, besonders ist die Aussaat von Metastasen in der nächsten Nachbarschaft des Geschwulstherdes viel zahlreicher geworden. Bestrahlung mit Röntgen.

12. 7. 05.

Die Geschwulstmetastasen sind noch reichlicher geworden, stinken scheusslich. Es bestehen Schmerzen im ganzen linken Oberschenkel: am Nachmittag plötzlich Schüttelfrost. Temperatur 39°, Puls beschleunigt.

13. 7. 05.

Abfall der Temperatur, leidliches Wohlbefinden.

14. 7. 05.

Gegen Mittag erneuter Schüttelfrost, der bald vorbeigeht. Darnach leidlich gutes Allgemeinbefinden.

19. 7. 05.

Auf der linken Seite entwickeln sich auch in der Schenkelbeuge grosse schmerzhafte Metastasen. Patientin klagt in beiden Beinen über starke Schmerzen: andauernde Temperaturerhöhung.

25. 7. 05.

Der Zustand hat sich wesentlich verschlechtert. Die Metastasen in der rechten Seite, die tiefrot durch die Haut in den letzten Tagen durchschimmerten, sind aufgebrochen und stinken ganz scheusslich. Täglich Morphium.

1. 8. 05.

Exitus unter zunehmender allgemeiner Kachexie.

Sektionsprotokoll:

Leichendiagnose: Operiertes Vulvakarzinom mit Metastasen der Inguinaldrüsen beiderseits und käsigem Zerfall der darüber gelegenen Haut. Alte Narbe beiderseits am Hals. Endokarditische Verdickungen der Aortenklappen. Fettige Degeneration des Herzmuskels. Geringgradige Arteriosklerose. Lungenödem rechts. Pyelitis und Cystitis. Struma colloides et ossificans. Portiokarzinom (?).

Blasse Frau in leidlichem Ernährungszustand. Totenstarre nicht ausgesprochen. Beiderseits am Hals und am Unterkieferrand ausgedehnte alte Narben, mit denen das unterliegende Gewebe fest verwachsen ist. Die linke Leistenbeuge zeigt vom äussern Rand der ödematösen grossen Schamlippe, auf der eine Narbe deutlich zu erkennen ist, bis zur Spina superior reichend einen weit klaffenden Gewebszerfall, mit eitrig belegten Granulationen in der Tiefe. Mehr nach aussen finden sich über dem grossen Oberschenkelhöcker noch einzelne in Zerfall begriffene, nach aussen durchgebrochene Drüsen; daneben fühlt man kleine dicke Knoten in der Tiefe und sieht einen kirschgrossen die darüber gerötete Haut in die Höhe heben.

Auf dem Durchschnitt zeigen diese Knoten ein weisses, markiges, zum Teil bereits verkäsendes Gewebe. In gleichem nur nicht ganz so ausgedehntem Zerfall sind die rechten Inguinaldrüsen begriffen. Die Haut darüber ist zum grössten Teil zerstört und ist nur noch in Gestalt von schmalen Brücken über dem zerfallenen Gewebe erhalten. Bauchdecke und Netz fettreich, letzteres bedeckt den Darm zum grössten Teil. Processus vermiformis sehr lang, reizlos, reicht ins kleine Becken hinunter. Uterus retroflektiert und retrovertiert, nicht vergrössert: in der linken Hälfte des Ligamentum latum ein etwa erbsengrosser, verkalkter Knoten. An der linken Seite des kleinen Beckens zwei wallnussgrosse Drüsen dicht neben dem Ligamentum Pouparti, von denen die eine käsig erweicht ist, die andere ein derbes markiges Gewebe zeigt.

Lungen nicht kollabiert, lassen den Herzbeutel in geringer Ausdehnung frei. Es finden sich beiderseits leicht lösliche Pleuraverwachsungen geringen Grades. Herz sehr schlaff, enthält reichlich Speckgerinnsel in der rechten Hälfte. Unter dem Wandendokard des rechten Ventrikels kleine Blutungen, stellenweise zeigt die dunkelbraune Wand hellgelbe Flecken. Mitralis bequem für zwei, Tricuspidalis für drei Finger durchgängig. Aortenklappen und Wandendocard des linken Ventrikels verdickt. Koronararterien zeigen ebenso wie Aorta kleine herdförmige Verdickungen der Intima.

Linke Lunge: Pleura fast überall glatt und spiegelnd (s. o.): Lunge grauschwarz. Die Farbe in der hinteren Hälfte des Unterlappens ist rot. Luftgehalt nirgends aufgehoben, doch entleert sich auf Druck im Unterlappen etwas reichlich blutgemischte Flüssigkeit. Bronchialschleimhaut leicht gerötet. Bronchialdrüsen anthrakotisch, nicht vergrössert. Rechte Lunge wie linke Lunge, nur entleert der Unterlappen auf Druck sehr reichlich lufthaltige, blutige Flüssigkeit.

Milz: Mit den Nachbarorganen zum Teil verwachsen. Kapsel stellenweise stark fibrös verdickt. Pulpa ziemlich weich, Follikel sehr deutlich, leicht geschwollen.

Linke Nebenniere: Rinde gelbbraun, Marksubstanz zerfallen.

Linke Niere: Von weicher Konsistenz, Kapsel zum Teil nur mit Substanzverlust abziehbar. Oberfläche fein granuliert, zeigt vereinzelt bis erbsengrosse Cystchen mit klarem Inhalt. Rinde von Marksubstanz nur wenig abgesprengt, Beckenschleimhaut stark gerötet.

Rechte Nebenniere wie linke.

Rechte Niere gleicht der linken, nur Becken etwas erweitert.

Harnblase: sehr weit, stark gerötet und nur mit wenig eitrigem Urin gefüllt. Gefässe stark injiziert.

Ureteren gut durchgängig, nicht erweitert.

Vagina: weit, bläulich verfärbt im unteren Teil, nahe der Portio zeigt ihre Rückwand einen ringförmigen, leicht erhabenen Wall von Zehnpfennigstückgrösse.

Uterus: Portio erodiert, leicht verdickt und von festerer Konsistenz als das Corpus. Aus dem äussern Muttermund hängt

ein eitriger Schleimpfropf. Neben vereinzelten Ovula Nabothi zeigt die Cervix ein etwas zerklüftetes Aussehen; man fühlt das Gewebe hier zum Teil verhärtet, dabei ist es gelbweiss verfärbt. Der Fundus zeigt eine unregelmässige Schleimhautoberfläche. Man fühlt im Corpus uteri zwei ungefähr erbsengrosse Knoten, deren Schnittfläche grauweiss ist. Ovarien atrophisch.

Magen: weit, enthält ziemlich reichlich grüngelben, dünnflüssigen Speisebrei. Schleimhaut blass.

Darm: o. B.

Leber: von dunkelbraunem Aussehen mit helleren gelben Herden. Acinuszeichnung deutlich. Gallenblase enthält reichlich dunkelbraune Galle.

Oesophagus, Larynx, Trachea: o. B., Schleimhaut blass.

Schilddrüse: mässig stark vergrössert, zeigt zum Teil colloide Entartung, zum Teil Verkalkung.

Aorta: zeigt geringgradige Verdickung der Intima, von derberer Konsistenz.

Fall II. Frl. K. S., 72 Jahre.

Anamnese: Vater an Nervenfieber, Mutter an unbekannter Ursache gestorben, eine Tochter lebt gesund, Geburt o. B. Früher immer gesund gewesen. Menstruation seit dem 18. Jahre ohne Beschwerden, immer regelmässig, letzte mit 43 Jahren. Patientin klagt über Kurzatmigkeit, Husten mit Auswurf, besonders morgens.

Vor 2 Jahren im August erkrankte Patientin an Kurzatmigkeit, „sie musste so schnaufen", sodass sie die gewohnte Arbeit nicht mehr verrichten konnte. Auf Rat ihres Arztes begab sie sich in die Stadt zu ihrer Tochter; trotz Schonung wurde es ihr nicht besser. Auf ärztlichen Rat suchte sie die Klinik auf, da sie geschnitten werden müsste. Beschwerden ausser Schwächegefühl hat sie nicht; an Gewicht hat sie bedeutend abgenommen. Von irgend einer Veränderung an den äusseren Genitalien hat sie nichts bemerkt.

Eintritt 4. 2. 07.

Status praesens:

Kleine, stark abgemagerte, greisenhafte Frau.

Lungen: sonorer Schall, reines Vesikuläratmen über der ganzen Lunge zerstreut und vereinzelt Giemen.

Herz: Dämpfungsgrenzen etwas überlagert, Töne rein, Spitzenstoss schwach innerhalb der M. L. fühlbar. Geringe Arteriosklerose der Gefässe. Puls regelmässig.

Abdomen: o. B.

Genitalien: Mammae senil atrophisch. Grosse Labien flach, kleine Labien dürftig, Urethralmündung frei. Hintere Kommissur eingenommen von einem granulierenden Tumor, der sich nach beiden Seiten von der Medianlinie symmetrisch ausbreitet. Die Geschwürsfläche ist im ganzen ca. zweimarkstückgross, setzt sich gegen die Umgebung mit hart indurierten Rande ab. Sie geht sowohl auf den Damm, als auch auf die hintere Scheiden-

wand ca. 1 cm weit über, den Sphinkter und das Rektum völlig freilassend. Die vordere Scheidenwand nebst Urethralmündung ist vollständig frei. Die Vagina ist blass, senilatrophisch.

Innere Genitalien: Portio klein, ebenso wie die oberen Teile der Vagina von glatter Schleimhaut überzogen. Der senilkleine Uterus liegt retrovertiert.

6. 2. 07.

Operation: Lokalanästhesie. Umspritzung der hinteren Vulva und der Analgegend mit 2%iger Novokainlösung. Umschneidung des Karzinoms zunächst am Damm, dann seitlich und nach der Vagina zu. Abpräparieren des Scheidenlappens, wobei gleichzeitig das Karzinom mitentfernt wird, soweit makroskopisch festzustellen im Gesunden. (Wegen Schmerzäusserung wird noch ein Kubikzentimeter Novokain gegeben: zu Anfang hatte sie 8 ccm erhalten. Von jetzt ab leidliche Anästhesie). Wiedervernähen der Scheidenschleimhaut seitlich mit der Haut; im übrigen Versorgung der Wunde nach Art der Perineoplastik. Dauer 16 Minuten.

Makroskopische Beschreibung: Das Präparat besteht aus der zweimarkstückgrossen karzinomatösen Geschwürsfläche, die allseitig im Gesunden entfernt ist.

Mikroskopischer Befund: Typisches Plattenepithelkarzinom.

6. 2. 07.

Operation gut überstanden, fühlt sich bis zum Abend wohl, keine Wundschmerzen. Kathetrisiert.

7. 2. 07.

Nacht ruhig. Mässiger Wundschmerz. Steht auf.

9. 2. 07.

Anstieg der Temperatur auf 38,0°. Oedem und entzündliche Rötung in der Umgebung der Operationswunde. Umschläge mit essigsaurer Tonerde, Bettruhe.

12. 2. 07.

Temperatur fällt allmählich ab. Zugleich Abklingen der entzündlichen Erscheinung. Steht auf.

22. 2. 07.

Weitere Rekonvaleszenz ungestört. Von heute ab Vollbäder.

1. 3. 07.

Entlassen. Allgemeinbefinden gut. Wallnussgrosser, granulierender Defekt entsprechend der oberen Hälfte des Perineums auf die hintere Scheidenwand entsprechend weit übergehend Der Granulationstrichter ist an einzelnen Stellen noch eitrig belegt: Granulationen im allgemeinen gut gereinigt.

15. 11. 1911.

Bei einer Nachuntersuchung 4 Jahre 9 Monate p. op. ergibt sich: keinerlei lokale Rezidive, keine Rezidive in der Leistengegend oder irgend welche Metastasen. Nirgends Infiltration. Narben gut verheilt. Patientin ist seit der Operation beschwerdefrei.

Fall III. Frau J. Sch., 35 Jahre alt.

Anamnese: Vater an Schwindsucht, Mutter an Unterleibskrankheit gestorben. 8 Kinder, 7 leben gesund. Als Kind Masern, sonst nie krank. Menstruation seit dem 17. Jahr regelmässig.

Beginn der jetzigen Erkrankung im Oktober 1906 mit leichtem Beissen und Stechen an den Schamlippen. Ende Januar 1907 suchte Patientin den Arzt wegen Entzündung und heftiger Schmerzen der erkrankten Partien auf. Derselbe verordnete Sitzbäder und Einreibung mit einer Salbe. Besserung trat hierauf nicht ein, weshalb Patientin in die Klinik geschickt wurde.

Eintritt: 6. 4. 07.

Status praesens: Mittelgrosse Frau in mässigem Ernährungszustand. Lungen und Herz o. B., die Inguinaldrüsen sind leicht infiltriert, rechts mehr als links.

Genitalien: Grosse Labien ziemlich fettreich, Introitus weit klaffend. Die rechte kleine Labie ist im obersten Drittel in ein flaches, über die Oberfläche leicht prominierendes Ulcus umgewandelt, das nach oben bis auf den rechten Teil der Klitoris übergeht. Das tiefer liegende Gewebe ist noch nicht infiltriert, das Ulcus ist ausschliesslich auf die Oberfläche beschränkt. Das Gewebe ist dicht in der Umgebung leicht ödematös.

Aus der Vagina entleert sich reichlich ein schleimiger, gelblich weisser Ausfluss.

Innere Genitalien o. B.

9. 4. 07.

Operation: Lumbalanästhesie. Der Tumor wird im Gesunden umschnitten in Gestalt eines Dreiecks, dessen Grundlinie das rechte obere Drittel der grossen Labie bildet und dessen Spitze ganz dicht an der Harnröhrenmündung liegt. Der Tumor wird entfernt. Nach sorgfältigster Blutstillung wird die dreieckige Anfrischung von der Harnröhrenecke beginnend mit Catgutknopfnähten geschlossen.

Makroskopische Beschreibung des Präparates: Oberes Drittel der rechten grossen Labie mit der ganzen Klitoris. Der Labie sitzt leicht prominent ein flacher, kaum pfennigstückgrosser, oberflächlich exulzerierter, leicht blutender Tumor auf, der noch etwas auf den rechten Schenkel der Klitoris übergeht.

Mikroskopische Beschreibung: Die mikroskopische Untersuchung zeigte ein aus dicht gelagerten ziemlich breiten Zapfen sich zusammensetzendes Faserepithelkarzinom, das vielfach mässige Verhornung aufwies und ziemlich weit in die Tiefe reichte. Vielfach fanden sich Kernteilungsfiguren in den Geschwulstzellen.

Anatomische Diagnose: Verhornender Faserepithelkrebs.

13. 4. 07.

Leichtes Oedem beider Labien, das bald zurückgeht. Die Wundränder leicht klaffend infolge Durchschneidens der obersten Hautcatgutfäden (Patientin war bereits am zweiten Tage nach der Operation aufgestanden). Wunde besonders oben eitrig sezernierend und granulierend. Patientin bleibt von nun an bis zum zehnten Tage nach der Operation liegen.

22. 4. 07.

Entlassen. Patientin hat nichts mehr zu klagen. Einige Fäden an der Operationswunde haben durchgeschnitten; an diesen Stellen Wunde granulierend.

9. 11. 1911.

Patientin hat sich nicht mehr vorgestellt. Eine Nachfrage bei dem auswärts behandelnden Arzte ergab: Wenige Wochen nach der Operation trat ein Rezidiv ein, an dem Patientin etwa nach einem Jahre starb.

Fall IV. Frau M. B., 76 Jahre alt.

Anamnese: Eltern an unbekannter Ursache gestorben. Ein Kind an Tuberkulose gestorben. Mit 20 Jahren Typhus, einige Male Influenza. Menstruation regelmässig seit dem 14. Jahre, letzte in den vierziger Jahren. Nach Angabe des Arztes wurde der Patientin schon vor $^3/_4$ Jahren zur Operation geraten. Seit dieser Zeit spürte Patientin die Geschwulst an den äusseren Geschlechtsteilen, die ausserhalb mit Bädern behandelt wurde. Seit 3—4 Wochen stürmische Schmerzen.

Eintrit 24. 8. 08.

Status praesens: Senile, magere, blasse Frau, Lungen, Herz o. B., Abdomen o. B., die Inguinaldrüsen sind rechts geschwollen.

Genitalien: Rechte Labie stark verdickt, in einen harten, scheibenförmigen, schwer verschiebbaren Tumor verwandelt, auf der Innenfläche kleinhöckerig, leicht blutend exulzeriert. Die Geschwulst geht nach hinten bis zur Kommissur, greift dann nur wenig auf die Scheide über, umgreift die Harnröhrenmündung, die nicht mit einem Katheter zu entrieren ist. Linke Labie leicht ödematös, schmierig belegt. Vagina o. B. Die inneren Genitalien sind senilatrophisch, ohne pathologischen Befund, infolge der heftigen Schmerzen an den äusseren Teilen nur sehr schwer zu tasten.

26. 8. 08.

Operation: Lumbalanästhesie. Umschneidung der Neubildung, Unterfassung und Umstechung der Gefässe, Vereinigung der Hautwundränder unter möglichster Richtighaltung der Urethra.

Mikroskopischer Befund: Es handelt sich um einen Basalzellenkrebs mit teilweiser Verhornung.

Klinischer Verlauf: o. B.

25. 9. 08.

Entlassen. Subjektives Befinden gut. Wunden gut geheilt.

9. 11. 11.

Von dem auswärts behandelnden Arzt erfuhr ich auf meine Anfrage: Kurz nach der Operation traten Schmerzen und Schwellung in der Scheide auf, zu denen sich ein Ausfluss, der später stinkend wurde, gesellte. Patientin erlag am 11. 1. 09 ihrem Leiden (Rezidiv).

Fall V. Frau K. K., 79 Jahre alt.

Anamnese: Vater an Lungenentzündung, Mutter an Altersschwäche gestorben. 8 Kinder, 5 leben gesund. Geburten spontan. Patientin war früher nie krank gewesen. Menstruation seit dem

13. Jahre regelmässig, seit dem 39. Menopause. Vor 2 Jahren wurde ein Hautkrebs der linken Schläfe exstirpiert (Chirurg. Klinik Freiburg). Seit 2 Monaten Schmerzen beim Wasserlassen, nach links zu, die immer stärker wurden: allmählich entstand links eine Schwellung.

Eintritt 7. 10. 10.

Status praesens: Senile, alte, eingefallene, welke Frau, aber noch rüstig. Lungen, Herz o. B., Puls unregelmässig, beschleunigt.

Genitalien: Grosse Labien fettreich, kleine Labien ausgezogen, Introitus geschlossen, Urethralmündung nicht gerötet. Oberhalb der Urethra befindet sich ein harter, schwer beweglicher, wallnussgrosser Tumor, der die Klitoris einnimmt.

8. 10. 10.

Operation: Lumbalanästhesie. Umschneiden des etwa 10—20 cm grossen Karzinoms. Es wird ein Metallkatheter eingeführt, und dicht um diesen wird der Tumor umschnitten und entfernt. Schluss des Wundbettes durch versenkte Catgutnähte. Da die Blutstillung nicht vollständig gelingt, wird eine grössere Oeffnung gelassen. Einlegen eines Dauerkatheters, aus dem sich klarer, nicht blutiger Urin entleert. Naht der Haut mit Catgut

Mikroskopischer Befund: Mikroskopisch wird die Diagnose „Carcinoma clitoridis" bestätigt. Es handelt sich um einen Basalzellenkrebs von mehr oberflächlichem Wachstum, wie er ähnlich bei der Paget'schen Krankheit der Mamma gefunden wird.

Klinischer Verlauf:

10. 10. 10.

Patientin steht auf. In den ersten Tagen Schwellung der Vulva und Brennen beim Wasserlassen. Heilung per secundam. Granulation der zwischen den grossen Labien gelegenen Wunde. Keine Nachwirkungen.

18. 10. 10.

Von jetzt ab Kamillensitzbäder.

26. 10. 10.

Entlassen. Gutes subjektives Befinden. Wunde frisch granulierend.

Januar 1911.

Da ein Rezidiv aufgetreten ist, begibt sich Patientin wieder in die Klinik, wo sie mit Röntgen bestrahlt wird.

1. 2. 11.

Es finden sich über der Symphyse Metastasen.

24. 2. 11.

Die rechten Leistendrüsen sind stark geschwollen.

8. 3. 11.

Auch in der linken Leistenbeuge sind einige haselnussgrosse Knoten zu fühlen, die sehr schmerzhaft sind.

7. 4. 11.

Die Röntgenbehandlung wird abgebrochen, da keine Besserung eintritt. Patientin fährt nach Hause zurück.

1. 11. 1911.

Auf meine Anfrage erhalte ich von dem die Patientin behandelnden Arzte folgende Antwort: Von Ostern an musste die Patientin

das Bett hüten. Die Krankheit griff immer mehr um sich; Schmerzen, die früher gering waren, traten jetzt häufiger und heftiger auf. Am 6. 6. 1911 trat ganz plötzlich ein starker Bluterguss ein; kurz darauf verschied Patientin schmerzlos. Sie war bis zum letzten Augenblick geistig frisch und lebhaft und hat das Bewusstsein nicht verloren.

Fall VI. Fräulein G. A., 45 Jahre alt.

Anamnese: Vater an Lungenschlag, Mutter an Magenleiden gestorben; 4 Geschwister und 1 Kind gesund. Frühere Krankheiten: Scharlach, Nieren- und Blasenentzündung (vor einem Jahr). Menstruation seit dem 13. Jahr, regelmässig alle 4 Wochen, 4—5 Tage dauernd. Eine Geburt mit 23 Jahren, spontan. Patientin sucht die Klinik auf, da sie während der Menstruation unaufhörlich starke Schmerzen im Kreuz verspürt und seit 10 Tagen dauernd aus den Genitalien blutet. Schmerzen an den äusseren Geschlechtsteilen will Patientin nie gehabt haben.
Eintritt 22. 9. 1911.

Status praesens: Konstitution, allgemeiner Habitus, Lunge, Herz, Leib sind o. B.

Innere Genitalien: Portio zylindrisch, Muttermund quere Spalte, Uterus retroflektiert, gänseeigross, derb, verwachsen; Parametrien frei. Rechts vom Uterus befindet sich ein etwa gänseeigrosser, weicher, mit der Beckenwand zusammenhängender schmerzempfindlicher Tumor.

Aeussere Genitalien: An der hinteren Kommissur und dem hinteren Teil beider kleinen Schamlippen findet man eine bogenförmig herumlaufende, warzenähnliche, ca. 3 cm lange Verhärtung des Gewebes mit feuchter, geröteter, aber nicht ulzerierter Oberfläche, aus der sich Epithelbrei auspressen lässt. (Karzinom?) Lymphdrüsen nicht geschwollen.
3. 10. 1911.

Operation: 1. Nach Eröffnung des Peritonaeums findet sich auf der rechten Darmbeinschaufel ein ca. kindsfaustgrosser Tumor, der mit den Darmschlingen verwachsen ist Im hintern Douglas sind die rechten Adnexe hühnereigross. Der diagnostizierte Karzinom-Tumor entpuppt sich als Adnexerkrankung ziemlich frischer Natur; wegen Peritonitisgefahr wird von der Extirpation Abstand genommen. Peritonaeum wieder geschlossen; Peritonaealnaht mit Catgut. 2. Umschneidung und Loslösung des Vulvakarzinoms. Excision. Die Lymphdrüsen werden nicht vergrössert gefühlt und bleiben stehen. Naht der Wunde mit Seiden- und dann mit Catgutfäden, ebenso Damm.

Mikroskopischer Befund: Es handelt sich um ein Papillom, das an verschiedenen Stellen deutlich Plattenepithelbildung zeigt. An einigen Stellen finden sich kleinzellige Infiltrate mit Fremdkörperriesenzellen.
4. 10. 11.

Patientin steht auf.

Klinischer Verlauf o. B.
27. 10. 11.

Entlassen. Wunde bis auf den unteren Wundwinkel gut geheilt, Vulva gut geheilt.

Ich werde nun ein zusammenhängendes Bild über die Vulvakarzinome geben, während ich am Schlusse noch auf die Sarkome und Melanosarkome der Vulva eingehen werde.

Ueber die Aetiologie herrscht noch wenig Klarheit, wie ja die Kenntnisse über die Aetiologie des Krebses überhaupt noch sehr in Dunkel gehüllt sind

Als erstes ätiologisches Moment ist das Trauma zu nennen. L. Mayer, Koppert, Ingermann-Amitin, Aschenborn, West, Behrend, Nimsch, Sand, Freund u. a. haben Fälle beobachtet, die nach einem Stoss an die äusseren Genitalien entstanden waren; jedoch sind nach Hoffmanns „die traumatischen Ursachen mehr oder weniger kritisch zu verwerten"; in den Fällen von Mayer und Koppert ist sie sehr unwahrscheinlich, da sich im Zeitraum zwischen Trauma und Entwicklung des Karzinoms eine andere Ursache noch geltend gemacht hat.

Schulze glaubt nicht, dass Geburten oder die damit verbundenen operativen Eingriffe Grund zur Entstehung geben können, da man ja auch bei Jungfrauen und Nulliparen Vulvakarzinome auftreten sah. Lutzenberger führt 105 Fälle an, worunter sich 11 Nulliparen und Virgines befanden.

Weitere lokale Dispositionen bilden die Leukoplakie und die Kraurosis der Vulva. Unter Leukoplakie versteht man eine Erkrankung, die infolge chronischer Entzündung zu weisslichen, schwielenartigen Verdickungen der Vulvaschleimhaut von Linsen- bis Pfenniggrösse führt; Kraurosis ist eine Affektion, bei der es unter Schrumpfungserscheinungen der äusseren Genitalen zu auffallender Sprödigkeit der Gewebe mit leichter Zerreissbarkeit derselben kommt. Veit und Szasz identifizieren Leukoplakie und Kraurosis, Abadie sagt, dass beide verschiedene Symptome sind, aber einen gemeinsamen Boden der Pathogenese haben, denn beide entstehen von einer chronischen Entzündung; dagegen finden wir bei Jaile und Bender, die einen Fall von Vulvakarzinom auf dem Boden einer Leukoplakie genauer beschrieben haben: „Le kraurosis et la leucoplasie vulvaire sont deux affections distinctes, se différenciant l'une de l'autre par l'étiologie, l'anatomie pathologique, la symptomatologie, le pronostic et le traitement".

Neuerdings wurden u. a. von Martin, Jung, Schwarz, Franqué, Butlin, Mc Cann Beobachtungen veröffent-

licht, wonach diese Erkrankungen die Vorläuferinnen und Ursprungsstätten von Karzinom waren. Wohl der erste, der auf die Leukoplakie und ihre Beziehungen zum Karzinom hingewiesen hat, war der Franzose Bex, aus dessen Arbeit ich hier zur weiteren Charakterisierung dieser Erkrankung folgende Stelle anführen will: „Les tâches, qui la constituent, sont d'abord opalines, transparentes, puis peu à peu la couche épidermique s'épaissit et devient opaque, présentant une coloration blanche, mate ou luisante; leur surface est chagrinée, un peu rugeuse, présentant en certains points une desquamation plus ou moins considérable. Les plaques peuvent s'étendre plus ou moins profondement, d'une manière régulière ou irrégulière. Elles donnent une sensation de résistance, elles ne sont pas limitées toujours au vestibule, aux grandes et aux petites lèvres et au clitoris, mais peuvent gagner la paroi vaginale. Elles peuvent être le point d'origine d'un épithelioma."

Ohne Zweifel hat der Pruritus auf das Entstehen von Karzinom einen grossen Einfluss. Unter Pruritus versteht man in der Gynäkologie keinen einheitlichen Krankheitsbegriff (Szasz); die sich mit dem Symptom des Pruritus manifestierenden Krankheitsprozesse haben alle das Gefühl des Juckens gemeinsam. Durch die immer wiederkehrende, durch das Kratzen bedingte Reizung wird die Haut zum Krebs disponiert. Es ist dabei gleichgültig, auf welcher Basis der Pruritus entsteht, sei es infolge von langdauernden Sekretionsanomalien der Vagina und des Uterus, wie wir sie bei Katarrhen dieser Teile der Genitalien finden, sei es infolge von Unreinlichkeiten des Individuums oder auch infolge eines bestehenden Diabetes; dabei ist ferner zu denken an die künstlichen, sich öfters wiederholenden Traumen wie Masturbation und Coitus.

Die Frage, ob der Pruritus nun als eines der Initialsymptome oder als ätiologisches Moment des Karzinoms zu betrachten sei, ist noch heiss umstritten und noch nicht gelöst; Nahmmacher beantwortet dieselbe damit, dass er sagt: „Möglich ist an und für sich beides, und es muss auf die Klage über Pruritus entschieden Gewicht gelegt werden. Wahrscheinlicher ist es jedoch, dass das Karzinom sich auf dem Boden des Pruritus entwickelt hat, denn dies ist schon häufig vorhanden, wenn noch gar kein Anzeichen des Karzinoms zu sehen ist".

In der Literatur sind eine grosse Zahl von Vulvakarzinomen beschrieben, die als Folgeerscheinung eines länger bestehenden Pruritus aufgetreten sind: Schwarz beobachtete unter 23 Fällen zehnmal Pruritus, Lutzenberger 8 Fälle, weitere Fälle sind publiziert u. a. von Czempin, Martin, Jacobs, Fromme, Jakoby, Teller.

Ob chronisch-entzündliche Veränderungen, Infektionen als Ursachen anzusprechen sind, ist noch nicht festgestellt; es ist nicht ausgeschlossen, da ja auch z. B. die Leukoplakie, welche, wie wir oben gesehen haben, für das Entstehen von Karzinom angeschuldigt wird, meist nach Infektionen auftritt.

Unter den vielen Momenten, die zur Erklärung der Entstehung der Vulvakarzinome herangezogen werden, lässt sich auch die Tatsache anführen, dass sich dieselben auf der Basis einer gutartigen Geschwulst, wie Warze, Atherom, Papillom u. dergl. gelegentlich entwickeln (Küstner, Maass, Winckel, Ruge, ferner vergl. Fall 1 u. 6 der Freiburger Klinik).

Sicher aber begünstigt das höhere Alter die Karzinombildung. Schwarz fand bei Frauen

unter 40	Jahren . . .	2	Vulvakarzinome,
zwischen	40—50 Jahren	3	„
„	50—60 „ .	7	„
„	69—70 „ .	7	„
nach dem	70. Jahre . .	4	„ .

Bei Teller, Eberhart u. a. befindet sich auch die Mehrzahl der Erkrankten zwischen dem 66. bis 70. Lebensjahre. Schwarz beobachtet einen Fall bei einer 30jährigen, Lutzenberger einen bei einer 25jährigen Virgo, Mertz bei einem 16jährigen, Björkqvist bei einem 21jährigen Mädchen, le Fileux bei einem 5jährigen, ebenso Kinoshita bei einem 11jährigen Kinde.

Bei den von mir aus der Literatur zusammengestellten 389 Vulvakarzinomen fand ich nur bei 325 eine nähere Altersangabe. Diese 325 und die 6 von mir veröffentlichten Fälle verteilen sich auf die einzelnen Altersklassen folgendermassen:

10—15	Jahre . .	1	Vulvakarzinom.
16—20	„ . .	1	„
21—25	„ . .	5	„
26—30	„ . .	4	„
31—35	„ . .	14	„
36—40	„ . .	14	„
41—45	„ . .	26	„
46—50	„ . .	34	„
51—55	„ . .	40	„
56—60	„ . .	48	„
61—65	„ . .	50	„
66—70	„ . .	54	„
71—75	„ . .	24	„
76—80	„ . .	14	„
81—85	„ . .	1	„
86—90	„ . .	0	„
91—95	„ . .	1	„

(Siehe Graphische Darstellung Seite 24.)

Auch aus dieser Statistik geht hervor, dass das fünfte und sechste Dezennium dasjenige Alter ist, in dem die meisten Karzinome der äusseren weiblichen Geschlechtsteile vorkommen, eine Zeit folglich, in der die Organe ihre geschlechtliche Tätigkeit beendet haben; darauf ist auch zurückzuführen, dass die Mehrgebärenden überwiegen.

Nach Veit ist der anatomische Ausgangspunkt für das Vulvakarzinom das Plattenepithel der Haut, insbesondere an der Klitoris, der seitlichen Flächen der Vulva zwischen grossen und kleinen Labien, und ferner das Epithel der Drüsen und zwar das der Bartholinischen Drüse, sowie das der Schweissdrüssen; an den letzteren folgt das Neoplasma den Charakteren der Drüsen-, sonst denen der Hautkrebse. Die Ausgangsregionen sind als solche nur zu erkennen, solange die Tumoren sich nicht in der Umgebung verbreitet haben und klein sind. Nach Koppert nimmt es seinen Ausgangspunkt am häufigsten von den grossen Schamlippen und zwar von den Follikeln im Sulcus interlabialis und in der Umgebung der Urethra. Primär wird nur eine Labie befallen, jedoch sind eine grössere Zahl von Fällen beobachtet, in denen beide Labien primär gleichmässig befallen sind.

Graphische Darstellung der Frequenz

des Vulvakarzinoms (331 Fälle),
des Vulvasarkoms (36 Fälle) und des Vulvamelanosarkoms (41 Fälle)
in den einzelnen Alterklassen.

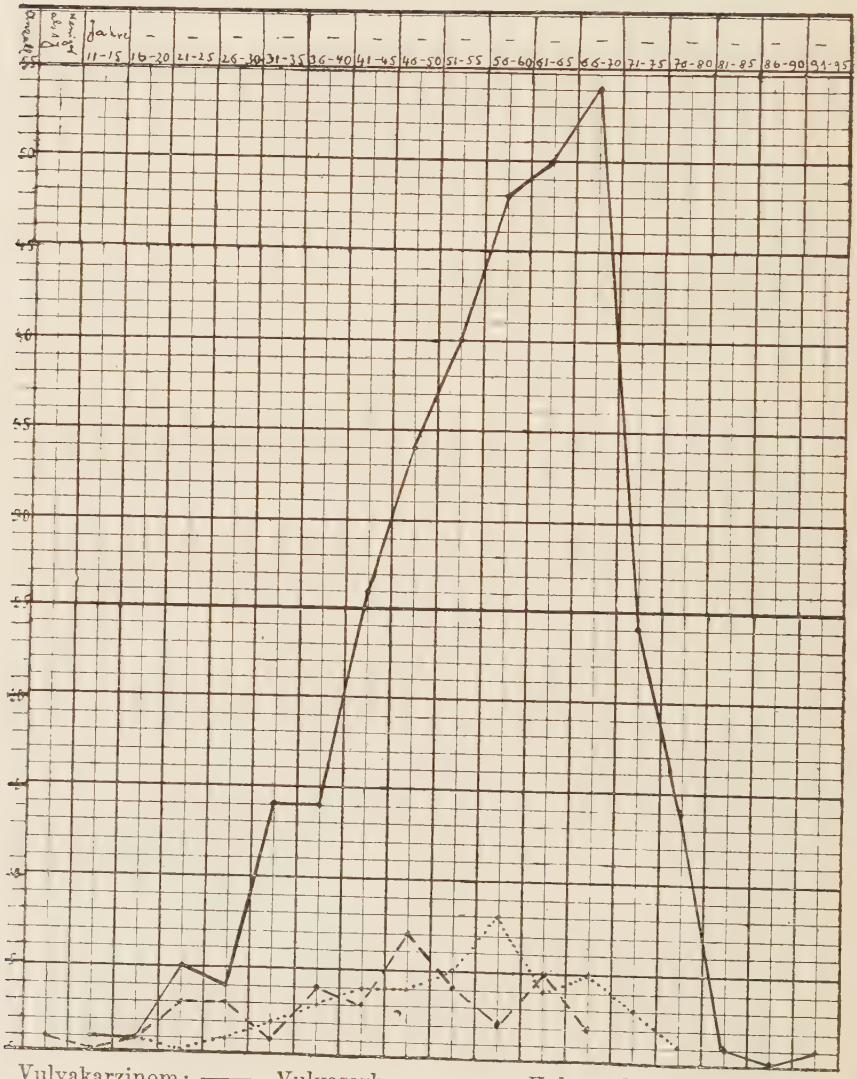

Vulvakarzinom: —— Vulvasarkom: – – – Vulvamelanosarkom: .....

Um die Verteilung auf die einzelnen Abschnitte zu illustrieren, seien folgende Zahlen angegeben:

a) Lutzenberger: 105 Fälle.

Labium maius	59
„ minus	16
Clitoris	20
Commissur	8
Periurethral	2.

b) In meinen 389 Fällen aus der Literatur und 6 eigenen:

Labia maiora	105
„ minora	35
„ maiora et minora	29
Clitoris	62
Clitoris u. Labium einer Seite	41
„ u. beide Labien zugleich	21
Periurethral	6
Commissur	11
Bartholinische Drüse (mit oder ohne Labium maius)	17.

Die Bartholinischen Drüsen sind sehr selten Sitz der Erkrankung; das Karzinom stellt sich hier als eine faustgrosse Anschwellung des hinteren Teiles der grossen Labie dar, das von normaler Haut überzogen ist. Der Ausführungsgang mündet auf der Höhe der Schwellung und ist scharf dilatiert (betr. der einzelnen Fälle verweise ich hier wie gleichzeitig für die anderen Karzinome auf Tabelle I und das Literaturverzeichnis)

Am wichtigsten ist nach Borst der Plattenepithelkrebs der Klitoris und ihrer Umgebung, „der entweder in Form des infiltrierenden verhornenden Kankroids mit mehr oder weniger starker warziger papillärer Oberfläche oder als flach ulzerierender Basalzellenkrebs auftritt.“ Jakoby definiert das primäre Klitoriskarzinom als ein solches, das entweder ganz auf die Klitoris beschränkt ist oder als dessen Ausgangspunkt bei weiterer Ausbreitung sicherlich die Klitoris bezeichnet werden kann. Aus der Literatur geht hervor, dass das Karzinom nicht selten von der Klitoris ausgeht; jedoch betont Jakoby, dass die Klitoris primär nur höchst selten befallen wird, und dass die meisten als „primäre Klitoriskarzinome“ beschriebenen Fälle angezweifelt werden müssten.

In der Einleitung habe ich schon hervorgehoben, dass die primären Geschwülste der äusseren Genitalien

des Weibes den gleichen histologischen Bau wie diejenigen an allen übrigen Lokalisationen der äusseren Haut besitzen. Was nun die Formen der Vulvakarzinome anbetrifft, so kommen sie vor als Kankroid (Plattenepithelkrebs), das dem Hautkrebs am nächsten steht, als Medullarkrebs, als Scirrhus, ferner als melanotische Karzinome, die jedoch in neuester Zeit fast allgemein den Sarkomen eingegliedert werden, sodass auch ich über diese im Anschluss an die Vulvasarkome berichten werde.

Die Medullarkarzinome und Scirrhen kommen viel seltener vor wie die Kankroide; Schwarz beobachtete unter 13 Fällen nur Kankroide, Winckel unter 17 Fällen 16 und Blümke unter 14 Fällen 13 Kankroide (der 14. Fall war ein Adenokarzinom mit Ausgang von der Bartholinischen Drüse). Bemerkenswert ist die grosse Tendenz des Pflasterepithelkrebses zur Verhornung seiner Epithelzellen, die als umschriebene Herde — Kankroidperlen — in das gewucherte Gewebe eingelagert erscheinen.

Die Metastasenbildung ist beim Vulvakarzinom ebenso gross wie bei anderen Karzinomen, indem die Krebskeime durch Blut- und Lymphbahnen verschleppt werden, die auch an entfernten Stellen karzinomatöse Wucherungen hervorrufen. So fand ich Berichte über Metastasen im Hirn (Schwarz), Dura, Leber, Lunge, Milz, Niere, (Koppert) und Herz (Blumensohn). Auf die Scheide greift es nur selten über, wie wir weiter unten noch besprechen werden.

Wichtig und interessant ist das Verhalten der Lymphdrüsen; nicht immer erkranken sie frühzeitig, lange noch bevor es zu einer Ulzeration des primären Tumors kommt; bei einer grossen Reihe von Fällen der Literatur wird darauf hingewiesen, dass die Lymphdrüsen nicht miterkrankt sind, dagegen waren z. B. in Veits Fällen jedesmal die Inguinaldrüsen derb infiltriert. Indessen müssen wir bedenken, dass nicht jede infiltrierte Drüse als karzinomatös angesehen werden darf, weil die Infiltration ebenso wie bei dem Uteruskarzinom vielfach nur eine entzündliche ist, hervorgerufen durch die mit dem Zerfall des Karzinoms verbundene Jauchung. Schwarz sah unter 23 Fällen 11 mal Drüsenschwellung; bei diesen 11 Fällen wurden die Drüsen bei der Operation mitentfernt, und es fand sich bei 5 davon Karzinom bei der mikroskopischen Untersuchung.

Zuerst erkranken die oberflächlichen, dann bald die tiefen Inguinaldrüsen, und zwar gewöhnlich zunächst die der gleichnamigen Seite, in ganz schweren Fällen werden später die Iliacaldrüsen betroffen; ist der Prozess erst aber so weit fortgeschritten, so hat der Zerfall des Primärherdes einen solch hohen Grad angenommen, dass die Patientin durch die Jauchung, die Schmerzen und die eventuelle Thrombosierung der Schenkelvene so heruntergebracht wird, dass der Tod bald eintritt.

In bezug auf den Beginn des Karzinoms möchte ich erwähnen, dass kleine Auswüchse und Erhebungen stationär bleiben, solange sie ohne Zweifel gutartiger Natur sind, was u. U. monatelang dauert, dass sie aber nach Beginn der malignen Entwicklung meist überraschend schnell wachsen; dies haben auch besonders Bokelmanns Beobachtungen bestätigt. Eine Zeitangabe über die Dauer der Erkrankung ist nur schwer zu machen, da der eigentliche Beginn anamnestisch nie sicher festzustellen ist. Es soll daher nach Goldschmidt „nur mit der allergrössten Vorsicht aufgenommen werden, wenn er als Durchschnitt 1½ Jahre angibt". Am häufigsten beginnt das Karzinom als kleines hartes Knötchen, von meist weisslicher Färbung, das von normaler Epidermis überzogen ist, an der unteren inneren Fläche einer grossen Schamlippe, an der Grenze zwischen Haut und Schleimhaut, im Sulcus interlabialis (vgl. oben). Dann greift der Tumor auf die mediale Seite, die kleine Labie, Frenulum, Praeputium clitoridis und Klitoris über und infiltriert das benachbarte Bindegewebe in ausgedehntem Masse. In späten Stadien der Erkrankung wuchert der Tumor in die Glutaeen, selbst bis in die Beckenknochen, und bis ins Parametrium kann er seine Ausläufer senden, wie mehrmals beschrieben wurde. Ein Uebergreifen auf die Scheide ist nur selten beobachtet, Koppert 3 Fälle, Blümke 1 Fall. Letzterer äussert sich darüber etwa folgendermassen: „Vielleicht liegt der Grund darin, dass der Scheidenschleimhaut die Drüsen fehlen (Gegenbauer); das Vorkommen von Talgdrüsen an der medialen Fläche der Labiora minora lässt schon hier eine Uebereinstimmung mit der äusseren Haut erkennen und damit die Grenze für den epithelialen Hautkrebs, das Kankroid". Die befallenen Partien schwellen an und röten sich stark. Die weitere Entwicklung geht nun so vor sich, dass diese

Stellen die oberflächlichen Epithelschichten verlieren und bald ulzerieren und in die Tiefe wuchern, sodass eine grosse, rundliche, höckrige, schmutzig-grau belegte Geschwürsfläche von der hinteren Kommissur bis zum Mons Veneris entsteht, die, wenn der Zerfall einen bestimmten Grad erreicht hat, ein missfarbiges, eitrig-jauchendes, übelriechends Sekret, oft leicht mit Blut tingiert, liefert.

Interessant ist ferner die Erscheinung, dass nicht selten symmetrische Stellen der Vulva befallen sind. Wir finden in der Literatur mehrfach Fälle angeführt, in denen ein Karzinom der einen Seite einer karzinomatösen Degeneration der anderen genau entsprach: Fälle dieser Art sind beschrieben worden von Zweifel, Blümke, Koppert, Orthmann, Schwarz u. a. Ich lasse Blümkes eigene Worte folgen: „Entweder handelt es sich dabei um Metastasen im gewöhnlichen Sinn, d. h. Verschleppung der Krebskeime auf internem Wege durch das Blut und besonders durch das Lymphgefässsystem oder um eine wirkliche Kontaktinfektion des durch mechanische Irritation seitens des Neoplasmas pathologisch veränderten gegenüberliegenden Gewebes. Die mechanische Irritation, welche durch Druck infolge Wachstums oder durch Reizung infolge ätzenden Sekretes des ulzerierenden Tumors verursacht, und wodurch ein locus minoris resistentiae geschaffen wird, dürfte wohl die conditio sine qua non sein.“

Die Erscheinungen sind anfangs nicht ganz klar; das erste Zeichen soll lange Zeit dauerndes Jucken sein. Ich bin hierauf schon bei der Aetiologie des weiteren eingegangen und will an dieser Stelle nochmals darauf verweisen. Manchmal bemerken die Patientinnen von ihrem Leiden garnichts; so in unseren Fällen 2 und 6; bei letzterem wandte sich die Patientin wegen starker Menorrhagien an die Klinik, wo zufällig das Karzinom entdeckt wurde. Andere Frühsymptome werden nicht angeführt; manche Frauen werden schon auf die Härte und Tumorbildung aufmerksam und wenden sich rechtzeitig an einen Arzt; als wirkliches Zeichen fällt die Ulzeration auf, die meist mit dem Auftreten von Schmerzen einhergeht, die sich beim Urinieren kennzeichnen oder einen stechenden Charakter haben. Oft klagen die Patientinnen über weitausstrahlende Schmerzen von dem Geschwür nach den Extremitäten hin. Wenn erst einmal das infiltrierte Bindegewebe Schmerzen verursacht, ist an Heilung nicht mehr

zu denken. Manchmal beobachtet man statt der Schmerzen ein gewisses Druckgefühl, das sich bei der geringsten Körperbewegung bemerkbar macht. Je mehr der Tumor die Haut durchbricht und geschwürig zerfällt, desto heftiger werden die Schmerzen; die sich einstellende Absonderung habe ich schon bei der pathologisch-anatomischen Beschreibung hervorgehoben. Blutungen stellen sich selten ein, wenn sie auftreten, sind sie kaum stark und kommen erst spät zum Vorschein. Es gibt aber auch Fälle, in denen sich die Schmerzen schon früh finden; es ist dies klar, wenn die Erkrankung an der Klitoris oder Harnröhrenmündung sitzt, wo sich bekanntlich ein feines Netz sensibler Nerven befindet. Natürlich werden gerade bei Tumoren, die in der Umgebung der Urethra oder in ihr sitzen, Störungen beim Urinieren geklagt. Nicht zu vergessen ist als allgemeines Symptom die Krebskachexie.

Der tödliche Ausgang findet unter allmählichem Abnehmen der Kräfte infolge der umsichgreifenden lokalen und allgemeinen Verbreitung der Erkrankung, der massenhaften, foetiden Sekretionen und Blutungen, der starken Schmerzen, der dadurch gestörten Nachtruhe und Appetitlosigkeit, statt. Die Kranken gehen zum grössten Teil an Säfteverlusten und chronischen, septischen Infektionen zu Grunde (Zweifel). Andere Komplikationen, die ad exitum führen können, sind Beteiligung der Blase, infolge aszendierender Cystitis Pyelonephritis und Nephritis (Fritsch); ferner Pleuritis, Phlebitis, Verjauchung von Thromben der Arteria femoralis und infolgedessen Embolie der Arteria pulmonalis.

Meist ist die Diagnose leicht zu stellen; allerdings könnte sie, wie wir oben gesehen haben, im Beginne schwieriger sein, doch lassen später die Ulzeration, oft auch die Kraurosis, die ausgesprochene Verdickung der Ränder des Geschwürsgrundes und der nächsten Umgebung zur richtigen Erkenntnis führen. Die Probeexcision und mikroskopische Untersuchung verhilft uns sicher dazu, die richtige Diagnose zu stellen.

Die Differentialdiagnose kann manchmal mit Schwierigkeiten verknüpft sein. In Betracht zu ziehen sind die allerdings sehr seltenen ulzerierten Fibrome und Lipome, ferner sehr vernachlässigte luetische Geschwüre, — doch ist die syphilitische Affektion leicht auf Grund der Anamnese, des negativen Ausfalls der Wassermann'-

schen Reaktion oder einer resultatlosen antiluetischen Kur auszuschliessen —, das Ulcus rodens und elephantiastische Tumoren; bei den letzteren sprechen gegen Karzinom die Grösse und Ausdehnung, die bei Malignität der Neubildungen sicher schon allgemeine Kachexie zur Folge gehabt hätte.

Die Therapie besteht in der Radikaloperation, die unter allen Umständen angewendet werden muss, wenn eine vollständige Entfernung noch möglich ist. Im Interesse der Prophylaxe sollen nach Frank „auch scheinbar ganz harmlose Verdickungen und kleine Tumoren unbedingt entfernt werden, selbst auf die Gefahr hin, dass das Bestehen derselben keinen Schaden gebracht hätte".

Die Frage nach der gleichzeitigen Exstirpation der Lymphdrüsen wird verschieden beantwortet. Man hat zum Vergleich das Karzinom der Mamma gewählt; seit bei dieser Operation die zugehörigen Drüsen mitentfernt werden, haben die Heilerfolge in überraschender Weise zugenommen, so raten Küstner, Veit, Doederlein, Fuchs u. a., die regionären Drüsen unbedingt mitwegzunehmen, auch wenn sie nicht intumesziert gefühlt werden; es ist gleichgültig, ob die Inguinaldrüsen zur Zeit der Operation geschwollen sind oder nicht; denn auch die nicht palpablen Drüsen können bereits Krebskeime enthalten, die später zu voller Entwicklung gelangen, oder können die Drüsen bei schon vorgeschrittener Infiltration derartig erweicht sein, dass man sie im umgebenden Gewebe kaum nachweisen kann. Dabei sollen nicht nur die über der Fascie gelegenen, sondern auch die in der Tiefe die Schenkelgefässe umgebenden ausgerottet werden, eine wenn auch mühsame, aber doch dankbare Arbeit. Weisswange beschreibt einen Fall bei einer 64jährigen Frau, der besonders interessant ist wegen der Störung der Lymphzirkulation des Beines nach Herausnahme auch der tiefen Drüsen. Die Störung glich sich nach einem Vierteljahr wieder aus. Doch scheint der Umstand, dass sie so selten in der Literatur erwähnt sind, darauf hinzuweisen, dass bei den meisten Operationen nur die oberflächlichsten Drüsen fortgenommen werden.

Die Ausräumung beider Seiten ist nur bei Karzinom der Klitoris und der hinteren Kommissur streng indiziert (Fuchs), Küstner, Balloch u. a. wollen in jedem Fall, auch wenn nur eine Seite affiziert ist, die Drüsen beiderseits entfernen.

Koblanck schlägt vor, die Leistendrüsen zuerst und im Zusammenhang mit ihnen den Tumor zu entfernen, also auch das zwischen Primärtumor und Drüsen gelegene Fettgewebe und die Lymphbahnen mitherauszunehmen. Zwar wird die Operationswunde entschieden grösser dadurch, aber es wird andererseits nicht nur das Auffinden der Leistendrüsen, das oft so sehr grosse Schwierigkeiten macht, dadurch ganz besonders erleichtert, sondern es werden vor allem auch die schon erkrankten Lymphbahnen zwischen Geschwulst und Drüsen mitentfernt und ausserdem die Gefahr vermieden, eine aseptische Wunde zu infizieren. Eine zweizeitige Entfernung, d. h. eine spätere Entfernung der Drüsen wie die des Primärtumors, ist nach Küstner nicht zu empfehlen. Auf die Frage, wie der Ausgang ist, wenn einmal die Drüsen karzinomatös sind, gehe ich weiter unten ein.

Veit, Fritsch, Pozzi u. a. empfehlen, die Operation mit dem Messer auszuführen; die Gefahr der Einimpfung von Krebskeimen in die Wundfläche dürfe nicht zu hoch angeschlagen werden, nur müsse man die nötige Vorsicht walten lassen, indem man Instrumente, die den Tumor berührt haben, von weiterem Gebrauche bei der Operation ausschalte und mit den Fingern die Neubildung nicht berühre.

Die Technik der Operation hat sich folgendermassen zu gestalten: Man beginnt mit der Herausnahme der beiderseitigen Leistendrüsen, indem man sich durch einen Schnitt von der Spina anterior superior über Mons Veneris hinweg zur Spina anterior superior der anderen Seite beide Leistenbeugen freilegt (Stoeckel), die Drüsen samt dem Bindegewebe im Zusammenhang herausschält, oder auch, indem man die Schnitte vom Leistenkanal aus verlängert, bis sie an der Klitoris im Scheideneingang zusammenstossen. Dann erst umschneidet man das Karzinom, um es soweit wie möglich im Gesunden zu entfernen, wobei man versuchen soll, sich in einer Entfernung von mindestens 1 cm vom Tumor zu halten. Meist kann man die Scheide dabei erhalten. Nach Exstirpation der Neubildung ist es jedenfalls geboten, alle Mittel zu gebrauchen, um eine Wiederkehr zu verhindern; daher ist es oft angezeigt, die ganze Vulva zu exzidieren. Da man bei nicht ganz frischen Fällen immer schon mit einer Metastasenbildung in den Beckendrüsen rechnen muss, will

Stoeckel in guten Fällen auch diese primär entfernen. Dabei ändert er die Schnittführung: er schlägt vor: Parallel-Längsschnitt an der Aussenseite der Musculi Recti, Abschieben des nicht eröffneten Peritonaeums, wodurch man nun extraperitonaeal an die Vasa iliaca zur Entfernung der hier gelegenen Drüsen herankommen kann. Hierüber sagt Stoeckel selbst: „Obwohl dieser Eingriff ein sehr grosser und langdauernder, bietet er doch für die Dauerheilung unter Umständen gute Chancen, wo hingegen die Aussichten jetzt trotz der anscheinend so bequemen Operabilität und Radikalität noch sehr ungünstige sind". Es ist noch eine grosse Frage, ob dieses Verfahren im Prinzip durchführbar sein wird; Stoeckel rät zu einem Versuch, besonders bei nicht zu alten und nicht zu sehr heruntergekommenen Patientinnen, da er keinen andern Weg sieht, um die Resultate zu bessern. Es kann auch vorkommen, dass man bis auf den Knochen vordringen muss, oder auch Teile davon zu resezieren hat. Sitzt das Karzinom in der Bartholinischen Drüse oder geht es von ihr aus, so führt man den operativen Eingriff auch nach obigen Grundsätzen aus; doch kann gerade hier der Fall eintreten, dass man sich auf eine Seite beschränkt, während man die andere Seite schont, was ich ja auch weiter oben schon angeführt habe. Während der Operation muss jedes blutende Gefäss sofort gefasst und wenn nur möglich sofort unterbunden werden. Am Schlusse soll man die Wunden vernähen oder durch Plastik und Hauttransplantation den Defekt verdecken. Ob diese Entfernung der Drüsen zur Verbesserung des Ausgangs notwendig ist, ist fraglich; auf diesen Punkt komme ich am Schlusse der Betrachtung über das Karzinom zu sprechen.

Nach der Operation ist selbstverständlich die sorgfältigste Beobachtung notwendig; gerade beim vulvaren Karzinom entstehen oft in der Narbe Rezidive, die sofort beseitigt werden müssen.

Man hat früher viel darüber gestritten, ob man nicht mit dem Thermokauter operieren soll. Dafür sprachen die verringerte Gefahr der Impfinfektion und das Sparen von Blut; aber diese Art der Operation hat den Nachteil, dass man die Heilung per primam intentionem aufgibt, und die oft sehr beträchtliche Wunde per granulationem heilen muss, die ein längeres Krankenlager beansprucht

und mit grossen Gefahren verbunden ist. Veit spricht sich gegen die Igniexstirpation aus, während Mackenrodt, Hofmeier u. a. in neuester Zeit sehr für ihre Anwendung, besonders bei tiefsitzenden Vulvakarzinomen, eingetreten sind.

Weiter ist die von Keating-Hart angegebene Fulguration oft bei Vulvakarzinomen angewandt worden; es handelt sich dabei um eine Applikation starker Blitzfunkenbüschel in Verbindung mit operativen Eingriffen). Keating-Hart selbst behandelte ein Karzinom, das die beiden Labien befallen und schon schwere Kachexie hervorgerufen hatte, wobei nach 5 Monaten eine Rezidivoperation notwendig war, aber schon nach 12 Monaten eine völlige Vernarbung und Schmerzlosigkeit eingetreten war.

Bei Benckiser (zitiert nach Glitsch) hatte das Verfahren keinen Erfolg beim Versuche, ein ausgedehntes jauchendes Inguinaldrüsenrezidiv eines vor 4 Jahren operierten Vulvakarzinoms zu beseitigen, die Patientin ging an Sepsis zugrunde; ebenso versagte es bei einem Falle von Flater.

Nach Czerny, Boyer u. a. ist diese Methode wesentlich für inoperable Fälle und Rezidive angezeigt.

Cattaneo (zitiert nach Fuchs) wandte bei einem durch die mikroskopische Untersuchung sichergestellten Karzinom der Klitoris und kleinen Labien bei einer 52jährigen Frau Jequirity-Extrakt an; der Erfolg war ein augenscheinlicher, in einem Zeitraum von 17 Monaten war die ganze Geschwürsfläche unter normaler Epithelisierung geheilt; subjektive Beschwerden waren alle verschwunden, das Allgemeinbefinden hatte sich auffallend gebessert.

In neuerer Zeit werden ferner die X-Strahlen in die Vulvakarzinomtherapie eingeführt. Veit will die Applikation der Röntgenstrahlen folgendermassen ausgeführt haben: „Die Bestrahlung muss unter Bleischutz der gesunden Teile (und des behandelnden Arztes sowie der Assistenten!) geschehen, und zwar mit weichen Röhren. Die Anwendung ist technisch einfach: Um die Röhre liegt eine zweite Kugel aus Bleiglas und durch ein Bleiglasspekulum gehen die Strahlen nur auf die kranke Stelle; die Röhre wird in einem Stativ zwischen den Beinen der auf dem Untersuchungstisch liegenden Patientin fixiert. Die einzelne Sitzung soll allerhöchstens 10 Minuten dauern;

die Sitzungen sollen nicht häufiger als ein- bis zweimal pro Woche wiederholt werden und im Ganzen nur 3—4 Sitzungen stattfinden, denen erst nach einer Pause von einigen Wochen weitere folgen". Reymond und Chanoz sahen einen Fall von Pruritus und Karzinom der Vulva sich nach 30 Bestrahlungen fasst ganz abstossen und die Leistendrüsen abschwellen. Auch Mauxion berichtet über einen geheilten Fall: „Il s'agit d'une ulcération néoplasique de la grande lèvre gauche. L'affection s'étend à toute la moitié de la vulve. Douleurs intolérables, amaigrissement énorme. On expose la lésion à un tube de Crookes de 10 centimètres pendant 12 minutes. Deux séances par semaine. Premiers résultats mauvais. L'amélioration commence à la sixième séance, puis la plaie se déterge, les bourgeons disparaissent, les ganglions diminuent, les douleurs cessent, l'appétit revient avec les forces, le poids augmente, au point que la malade a repris ses occupations. La cicatrisation est complète". Es ist jedoch nicht anzugeben, ob wirklich damit eine Dauerheilung erzielt werden kann.

Veit hat ferner Radium benützt, wobei er eine deutliche Zerstörung erzielte, jedoch waren seine Fälle schon soweit fortgeschritten, dass auf keine Dauerheilung zu rechnen war. Auch Moullin und Finzi heben hervor, dass gerade die Vulvaneubildungen für die Radiumbehandlung nicht geeignet seien („the epithelioma of the vulva are the very worst forms to treat").

Ob die Röntgenbehandlung allein von Nutzen sein wird, ist fraglich. Vielfach — auch in der Freiburger Gynäkologischen Klinik — werden die Röntgenstrahlen bei der Nachbehandlung angewandt (vergl. die berichteten Fälle 1 u. 5 und das Vulvasarkom auf Seite 66). Diese Kombination von Radikaloperation mit Bestrahlungen dürfte vielleicht eher von Dauererfolgen gekrönt sein, da dadurch auch die kleinsten etwa zurückgebliebenen Krebskeime zum Absterben gebracht werden, wie es Pankow 1907 schon im Archiv für Gynaekologie (Bd. 76, Heft 2) für das Uteruskarzinom vorgeschlagen hat, er sagt daselbst: „Die überraschenden Erfolge, die besonders von chirurgischer Seite, speziell beim Hautkarzinom mit Röntgen- und mit Radiumstrahlen erzielt sind, legen den Gedanken nahe, dass es auch gelingen könne, das Uteruskarzinom durch Bestrahlungen günstig zu beeinflussen. Solange aber

diese Behandlungsart noch nicht zu einer erfolgversprechenden Methode ausgebaut ist, sind wir natürlich ebenfalls nicht berechtigt, sie als alleinige therapeutische Massnahme gegen den Gebärmutterkrebs anzuwenden, wenigstens nicht, soweit es sich um operable Fälle handelt. Vielleicht aber ist die Nachbehandlung schon operierter Patientinnen mit Bestrahlungen im Stande, die operative Therapie zu unterstützen und die Dauerresultate zu bessern".

Wenn eine Radikaloperation nicht mehr anwendbar ist, sei es, dass dieselbe aussichtslos ist, weil weitgehendste Infiltration, karzinomatöse Degeneration der beiderseitigen Lymphdrüsen im Stadium der Exulzeration oder Metastasen in den Iliakaldrüsen vorhanden sind oder auch dass Mangel an Widerstandsfähigkeit infolge von hohem Alter und zu elendem Zustand der Kranken zu Bedenken Anlass geben, so wird man eine Palliativtherapie einleiten. In solchen Fällen wird man alles Krankhafte mit Messer, Schere oder scharfem Löffel wegnehmen, die Umgebung mit Paquelin oder Ferrum candens kauterisieren, die wunden Stellen mit Chlorzink verätzen; diese Mittel können auch bei Rezidiven verwandt werden. Um der Kranken Erleichterung zu verschaffen, um ihr die Allgemeinerscheinungen zu verringern, gibt man Morphium langsam steigend.

Gerade an dieser Stelle möchte ich betonen, dass es dringend notwendig ist, die behandelten Frauen in bestimmten Zeitintervallen regelmässig nachzuuntersuchen, und die dabei gewonnenen Resultate für Statistiken zu verwerten; dann überhaupt erst wird es möglich sein, sich ein klares Urteil über die Erfolge der Radikaloperation zu bilden und eine entsprechende Entscheidung zu treffen.

Nach den bis jetzt veröffentlichten Fällen ist die Prognose als absolut infaust zu bezeichnen. Manche Autoren haben Heilungen beobachtet, aber „mehr als zweifelhaft ist die Aussicht für die Patientinnen niemals". Goldschmidt und Maass berechnen 10 bis 11% Heilung, Lutzenberger erhält einen höheren Prozentsatz, da er die Fälle nach dreijähriger Rezidivfreiheit für definitiv geheilt erklärt (s. u.).

Allgemeine Regeln lassen sich hierüber schwer aufstellen; wir müssen weiter in Betracht ziehen, dass nicht gerade immer diejenigen Fälle publiziert werden, die schlechte Resultate ergeben haben. Ferner ist zu bedenken,

dass Frauen mit Vulvakarzinom infolge von Mangel an Aufklärung, Prüderie, zu geringen subjektiven Beschwerden oder auch zu wenig Selbstbeobachtung oft erst ärztliche Hilfe nachsuchen, wenn es für eine Dauerheilung zu spät ist; dann gibt es noch Fälle, die von Anfang einen derart malignen Charakter annehmen, dass auch bei rechtzeitiger, zweckentsprechender Behandlung, dem verheerenden Leiden kein Einhalt geboten werden kann, und der Exitus letalis bald eintritt. Andererseits gibt es auch viele messerscheue Frauen, die einem grösseren chirurgischen Eingriff die prognostisch durchaus infauste palliative Therapie vorziehen. Alles in allem ist daher wie gesagt die Prognose als zweifelhaft zu stellen. Fritsch, dessen Urteil über die Prognose auch sehr schlecht ist, sah nur einen Fall nicht rezidivieren. Schwarz sah unter 23 Fällen 10 rezidivfrei, jedoch rezidivierten nach Abschluss seiner schon oft zitierten Arbeit noch 3 hiervon (Teller), auch ist der Erfolg bei dem Rest zu bezweifeln, da die Beobachtungszeit zu kurz war. Koppert beschreibt bei 25 Fällen nur 2 rezidivfreie, Blümke stellt die Fälle zusammen, bei denen nach 3 Jahren noch kein Rezidiv aufgetreten war und berechnet 37% Dauerheilung. Es wird jedoch jetzt fast allgemein als Masstab für eine definitive Heilung eine Beobachtungszeit von 5 Jahren angenommen; von diesem Gesichtspunkt aus hat Goldschmidt 214 Fälle statistisch verwertet, wovon in 5—8jähriger Beobachtungszeit nur 8 Fälle ohne Rezidiv blieben, bei Schulze dagegen waren unter 114 Fällen nach 5 Jahren noch 14 rezidivfrei. Allerdings ist damit, selbst wenn man die Beobachtungszeit solange ausdehnt, noch nicht gesagt, dass nicht doch noch ein Karzinom an der gleichen Stelle wieder auftritt; ausser den eben genannten Autoren verweise ich auf Fälle von Küstner, Zweifel, Grünbaum, Teller, Keeling, in denen sich nach 8, 9 und 12jähriger Beobachtungszeit noch Rezidive entwickelten.

Bei den 225 Fällen (3 Fälle von Schwarz schalten aus), die ich in Tabelle I untergeordnet habe, starben an Rezidiv oder Metastasen 74, an interkurrenten Krankheiten 6 Patientinnen (bei 2 Fällen finden wir die Angabe „Magenleiden“ oder „Lungenleiden“; es könnte sich auch hier um Rezidive handeln), bei 4 ist keine Todesursache angegeben, und ebenso fehlt bei 51 der Bericht über den Ausgang der Krankheit; hierbei sind eine grosse Anzahl, die z. Z. der

Publikationen schon von einem inoperablen Rezidiv befallen sind, also sicher am Rezidiv gestorben sind oder noch sterben werden, aber keine Angabe darüber haben. Der Rest (90) lebt noch, doch ist bei mehreren der Zustand schon hoffnungslos.

Das Auftreten der Rezidive oder Metastasen verteilt sich auf folgende Beobachtungszeiten:

	a) bei einmaliger Operation:	b) bei mehrmaliger Operation:
1. ohne Zeitangabe	1 Fall = 0,44%	—
2. bis zu 1 Jahr	105 Fälle 46.67%	22 Fälle = 9,87%
3. nach 1 J. (bis zu 2 J.)	13 „ = 5,78%	7 „ = 3,11%
4. „ 2 „ („ „ 3 „)*)	10 „ = 4,44%	2 „ = 0,89%
5. „ 3 „ („ „ 4 „)	4 „ = 1,56%	—
6. „ 4 „ („ „ 5 „)	1 „ = 0,44%	—
7. „ 5 „ („ „ 6 „)	4 „ = 1,78%	2 „ = 0,89%
8. „ 6 „ („ „ 7 „)	1 „ = 0,44%	—
9. „ 7 „ („ „ 8 „)	2 „**) = 0,89%	—
10. „ 10 „	1 Fall**) = 0,44%	1 Fall = 0,44%

*) Hierzu kommen noch einige Fälle (z. B. Fall 42, 167, 174), bei denen der genaue Zeitpunkt nicht angegeben ist, wir wissen nur, innerhalb welcher Zeit das Rezidiv aufgetreten ist:

	a) bei einmaliger Operation:	b) bei mehrmaliger Operation:
1. bis z. Ende d. 2. Jahres:	7 Fälle = 3,11%	1 Fall = 0,44%
2. „ „ „ „ 3. „	4 „ = 1,56%	—
3. „ „ „ „ 4. „	1 Fall = 0,44%	1 „ = 0,44%
4. „ „ „ „ 6. „	—	1 „ = 0,44%

**) In einem Fall (54 der Tabelle) trat das erste Rezidiv erst nach 8 Jahren nach der ersten Operation auf, dann folgten noch weitere 3 Rezidive, die sich in Abständen von 3, 2 und 2 Jahren einstellten. Auch an dieser Stelle möchte ich nochmals darauf aufmerksam machen, dass viele Autoren diese 3 Fälle nicht als Rezidive, sondern als neue Erkrankung auffassen.

Rezidivfrei waren:

	a) nach der ersten Operation:		b) nach mehrmaliger Operation:	
1.	ohne näh. Zeitangabe:	2 Fälle*) = 0,89%	1 Fall*)	= 0,44%
2.	bis zu 1 Jahr:	29 Fälle = 12,89%	5 Fälle	= 2,22%
3.	nach 1—2 Jahr.:	17 „ **) = 7,56%	3 „	= 1,33%
4.	„ 2—3 „	8 „ = 3,56%	1 Fall	= 0,44%
5.	„ 3—4 „	10 „ = 4,44%	2 Fälle	= 0,89%
6.	„ 4—5 „	8 „ ***) = 3,56%	1 Fall	= 0,44%
7.	„ 5—6 „	4 „ = 1,78%	1 „	= 0,44%
8.	„ 6—7 „	1 „ = 0,44%		—
9.	„ 7—8 „	3 „ = 1,33%	1 „	= 0,44%
10.	„ 8—9 „	0 „ = —		—
11.	„ 10 „	1 Fall †) = 0,44%		—

Die Prozentzahlen bis zum fünften Jahre habe ich der besseren Uebersicht halber auch beigefügt, diese Zahlen verschlechtern sich aber noch, da es mit Sicherheit anzunehmen ist, dass bei weitaus der Mehrzahl noch Rezidive auftreten werden.

Wir sehen aus dieser Berechnung, dass sich die meisten Rezidive bis zum Ablauf des ersten Jahres nach der Operation einstellen. Nach dem 5. Jahr sind nach der ersten Operation noch in 3,55% der Fälle Rezidive eingetreten (bei mehrmaliger Operation 1,33%). Ebenso folgt aus der zweiten Zusammenstellung: Der grösste Teil

---

*) Bei diesen Fällen wird „mehrere Jahre" angegeben. Fälle, bei denen die Angabe „anscheinend rezidivfrei" lautet, habe ich weggelassen, da sie fraglich sind, und wir uns darauf nicht verlassen können. (Auch Fall 48 habe ich hier unberücksichtigt gelassen.)

**) Hierunter befindet sich der zitierte Fall von Cattaneo, den ich bei Berechnung der Prozentzahl wie auch später bei Beurteilung der Radikaloperation ausgeschaltet habe.

***) Hierunter befindet sich ein eigner Fall (vergl. Krankengeschichte und Fall 224 der Tabelle I).

†) Hierzu habe ich Fall 144 gerechnet, bei dem der Autor „dauernde Heilung" angibt, obwohl nicht ersichtlich ist, ob die Rezidivfreiheit wirklich so lange gedauert hat, ich nehme jedoch an, dass sie über 5 Jahre angehalten hat.

der rezidivfreien Fälle fällt in das erste Jahr nach der Operation, während die Zahlen dann abnehmen, so sind nach dem fünften Jahre nur noch 3,99% nach erstmaliger Operation, 0,88% nach mehrmaliger Operation ohne Rezidiv. Diese 4,87% sind als dauernd geheilt anzusehen, wenn auch die Chancen nach obigen Resultaten nicht einmal gering sind, dass auch von diesen Fällen noch einige rezidivieren.

Schauta glaubt, dass auch die radikalste Art der Excision an der sehr schlechten Prognose nichts Wesentliches ändern wird. Wir haben ja auch gesehen, dass trotz guter Technik fast nach allen Fällen, wo der Tumor noch operabel war, Rezidive eintraten. Die schlechte Prognose mancher Fälle rührt wohl auch daher, dass bei der Operation Krebskeime zurückbleiben, daher wird vielleicht auch wie ich schon auf Seite 34 anlässlich der Besprechung der Therapie erwähnt habe, die neueste Art der Behandlung — operativer Eingriff mit anschliessender Röntgenbehandlung — die Prognose besser gestalten; jedoch können wir für diese Vermutung erst durch weitere Untersuchungen Gewissheit erlangen.

Wenn nun auch wirklich Fälle von Dauerheilung beschrieben sind, so vermag uns das nicht wankend zu machen in unserem Urteil, dass die Prognose als durchaus schlecht hinzustellen ist.

Trotz der schlechten Aussicht, trotzdem wir kaum hoffen dürfen, durch Entfernen des Karzinoms das Leben der Kranken zu retten, so müssen wir doch die Operation vornehmen, weil dadurch die Lebensdauer vielleicht doch etwas verlängert wird, und weil infolge des operativen Eingriffes die Frau wenigstens beim Auftreten der Rezidive widerstandsfähiger sein wird, indem die Hauptsymptome wegfallen.

Ich habe bereits an anderer Stelle darauf aufmerksam gemacht, dass es betreffs Inangriffnahme der Drüsen zwei Ansichten gibt; entweder man nimmt die Inguinaldrüsen in jedem Falle prinzipiell mit heraus oder man entfernt sie nur dann, wenn sie vergrössert und karzinomverdächtig erscheinen. In letzter Zeit ist man fast allgemein der Ansicht, man müsse die Drüsen immer entfernen, um wenigstens etwas vor dem Auftreten der Rezidive geschützt zu sein, zumal man auch die entzündliche Infiltration der Drüsen als die Ausnahme betrachten zu können glaubte.

Es dürfte nun interessant sein, an Hand der gesammelten Literatur und der Freiburger Fälle auf diese Frage näher einzugehen und festzustellen, ob die Drüsenexstirpation wirklich eine längere Rezidivfreiheit gewährt, und ob es wirklich von Nutzen ist, die Operation und die Operationswunde weiter auszudehnen.

Ich habe schon erwähnt, wie u. a. Veit, Doederlein und Fuchs für die prophylaktische Exstirpation eintreten, wie aber Wiener dieser Operationsweise skeptisch gegenüber steht. Maass glaubt, dass die Neigung zur Drüseninfiltration nicht so hochgradig ist, wie es gerade die obengenannten Autoren und auch Küstner annehmen. Ob Maass mit seiner Behauptung recht hat, ist schwer festzustellen, da eine grosse Zahl von Krankengeschichten keine Angaben über das Verhalten der Drüsen enthalten, oder – was hierfür noch wichtiger ist — dass die exstirpierten Drüsen nur höchst selten mikroskopisch untersucht worden sind.

Vielleicht lassen sich die von Wertheim (s. Pankow: Archiv für Gyn. Bd. 76) für das Uteruskarzinom aufgestellten Regeln auch für das Vulvakarzinom anwenden, nämlich dass fast alle Patientinnen, bei denen sich die exstirpierten Drüsen als karzinomatös erwiesen, rezidiv geworden sind. Wertheim kommt deshalb zu dem Schlusse, dass die Lymphdrüsenexstirpation zur Verbesserung des Dauererfolges nicht beitragen könne. Pankow kam an dem Krönigschen Material (Jenenser Klinik) zum gleichen Resultat, er betont aber, dass noch zu wenig Untersuchungen vorliegen, um daraus einen definitiven Schluss ziehen zu können. Es steht aber nach Pankow ohne Zweifel fest, „dass karzinomatös veränderte Drüsen als ein prognostisch ganz ungünstiges Zeichen anzusehen sind".

Bevor ich nun untersuche, ob sich das auch durch unsere Literatur bestätigt, will ich aus der Pankowschen Arbeit wie auch aus der neu erschienenen von Busse, der das Pankowsche Material weiterbeobachtet hat, einige Zahlen anführen, die für die Beurteilung des oben Auseinandergesetzten von Wichtigkeit und Bedeutung sind:

Pankow fand unter 71 Kollumkarzinomen 38 mal (= 53,5%) vergrösserte Drüsen, davon waren karzinomatös 20 (= 52,6%), nicht karzinomatös 18 (= 47,4%). Auf die Gesamtzahl der operierten Fälle berechnet fanden sich also karzinomatöse Drüsen in 28%.

Busse hat nun diese Fälle weiter verfolgt und festgestellt, dass keine einzige der Frauen, die karzinomatös veränderte Drüsen bei der Operation aufwiesen, rezidivfrei geblieben war. Daraus folgt: Bei der operativen Behandlung des Uteruskarzinoms ist die Mitentfernung der regionären Lymphdrüsen nicht imstande, die Dauerresultate zu verbessern. Die grosse Bedeutung der Drüsenentfernung liegt darin, dass wir, falls die mikroskopische Untersuchung der exstirpierten Drüsen bereits Karzinom derselben ergeben hat, die Prognose dieses Falles als absolut infaust stellen können.

Wie ist das nun beim Vulvakarzinom? Um hierauf eingehen zu können, habe ich die Fälle meiner Tabelle I. zusammengestellt, bei denen über die Art der Operation und die Drüsen Angaben gemacht sind, ich glaube mit Hülfe einer solchen Zusammenstellung leichter beurteilen zu können, ob uns die Drüsenwegnahme grössere Chancen auf Rezidivfreiheit gibt, und ob wir auch beim Carcinoma vulvae die Prognose als durchaus ungünstig stellen müssen, wenn einmal die Drüsen miterkrankt sind; (im übrigen verweise ich auf das Kapitel „Prognose").

Nur in 39 Fällen sind die entfernten Drüsen auch histologisch untersucht worden. Das Untersuchungsresultat dieser Fälle war folgendes: Makroskopisch vergrösserte Drüsen fanden sich 32, davon waren:

karzinomatös . . . . 15 = 46,9%,
nicht karzinomatös . . 17 = 53,1%.

Nicht vergrössert waren 4, davon:

karzinomatös . . . . 2 = 50%,
nicht karzinomatös . . 2 = 50%.

Unbekannt, ob vergrössert oder nicht, waren 3, davon:

karzinomatös . . . . 2 = 66,6%,
nicht karzinomatös . . 1 = 33,3%.

Der Befund von Karzinom in vergrösserten Drüsen ist also beim Vulvakarzinom beinahe ein gleicher (47%) wie beim Uteruskarzinom (52,6%).

Insgesamt waren die Drüsen unter diesen 39 Fällen

karzinomatös . . in 19 Fällen = 48,7%,
nicht karzinomatös in 20 Fällen = 51,3%.

Von diesen 39 Fällen starb einer von denen mit nicht karzinomatösen Drüsen kurz nach der Operation.

Rezidive traten auf:

a) bei den Fällen mit karzinomatösen Drüsen:
15 mal = 78,94%,

b) bei den Fällen ohne karzinomatöse Drüsen:
10 mal = 52,63%.

Rezidivfrei blieben:

a) bei den Fällen mit karzinomatösen Drüsen:
4 = 21,05%,

davon ist jedoch nur einer über 5 Jahre nachbeobachtet,

b) bei den Fällen ohne karzinomatöse Drüsen:
9 = 47,37%,

auch hiervon aber ist nur einer über 5 Jahre weiterbeobachtet.

Schlussfolgerung: Das Material von Vulvakarzinomen in der Literatur, bei dem die mitentfernten Drüsen mikroskopisch untersucht worden sind, ist nur ein sehr geringes. Von diesen sind über 5 Jahre nachbeobachtet überhaupt nur einige wenige Einzelfälle. Trotzdem aber ergibt sich aus diesem geringen Material doch die Tatsache, dass auch beim Vulvakarzinom der Nachweis von karzinomatösen Drüsen prognostisch sehr ungünstig ist. Aber auch bei nicht karzinomatösen Drüsen ist die Prognose sehr infaust. Leider sind, wie gesagt, eine ganze Reihe von Fällen noch zu kurz nachbeobachtet und deshalb nicht zu verwerten. Auffallend ist immerhin, dass unter 19 Fällen mit karzinomatösen Drüsen 3 über 4 Jahre rezidivfrei sind. Auch bei den nicht karzinomatösen Drüsen sind bisher 3 über 4 Jahre rezidivfrei, sodass also in der Tat das Schicksal der Vulvakarzinome auf jeden Fall gleich ungünstig zu sein scheint, gleichgültig ob die Drüsen karzinomatös sind oder nicht.

Wenn es also gleich ist, ob die Drüsen karzinomatös sind oder nicht, dann müsste es auch ebenso gleich sein, ob man sie entfernt oder nicht. Diese Frage wollen wir im folgenden untersuchen.

Von 225 Fällen wurden ohne Drüsen 111, mit Drüsen 84 Fälle operiert; (bei 30 fehlt die Angabe oder liegt eine andere Art der Behandlung vor.)

Bei den 111 ohne Drüsen Operierten traten (z. T. bald, z. T. erst Jahre nach der Operation) in 71 Fällen (= 63,96%) Rezidive auf:

bei 6 fehlt die Angabe des Ortes
bei 28 lokal
bei 26 in Drüsen
bei 11 in Drüsen und lokal.

Von 65 Fällen mit bekanntem Sitz des Rezidivs hatten demnach ein reines Drüsenrezidiv und Drüsen- und lokales Rezidiv zusammen 37 = 56,92%.

Bei den 84 mit Drüsen Operierten traten (Zeit wie oben) in 51 Fällen (= 60,71%) Rezidive auf:

bei 6 fehlt die Angabe
bei 25 lokal
bei 10 in Drüsen
bei 10 in Drüsen und lokal.

Von 45 Fällen mit bekanntem Sitz des Rezidivs hatten demnach ein reines Drüsenrezidiv und Drüsen- und lokales Rezidiv zusammen 20 = 44,44%.

Nach 4—5jähriger Beobachtungszeit waren bei den 111 ohne Drüsen Operierten noch 9 Fälle = 8,11% rezidivfrei, von den 84 mit Drüsen Operierten 8 Fälle = 9,52%. (Die anderen als „rezidivfrei" geführten Fälle kann ich hier nicht verwerten, da sie nicht so lange beobachtet worden sind.)

Aus diesen Zahlen ergibt sich also folgendes:

Von 111 ohne Entfernung der Drüsen operierten Fällen wurden rezidiv 71 = 63,96%, nach 4—5jähriger Beobachtungszeit waren rezidivfrei noch **9 = 8,11%**.

Von 84 mit Entfernung der Drüsen operierten Fällen wurden rezidiv 51 = 60,7%, nach 4—5jähriger Beobachtungszeit waren noch ohne Rezidiv **8 = 9,5%**.

Das endgültige Resultat bezüglich Dauerheilung ist demnach bei der Kleinheit der Zahlen für beide Gruppen als gleich zu bezeichnen.

Sieht man sich aber die Lokalisation des Rezidivs an, so ergibt sich, dass Drüsenrezidive allein oder in Beteiligung mit Lokalrezidiven auftraten bei der Gruppe der ohne Drüsen Operierten in 56,92%, bei der Gruppe der mit Drüsen Operierten nur in 44,44%. Hingegen war das reine Lokalrezidiv zu verzeichnen in der Gruppe der ohne Drüsen Operierten in 43,08%, in der Gruppe der mit Drüsen Operierten aber in 55,56%.

Sollte das die Vermutung zulassen, dass die Operateure, die die Drüsen mitexstirpierten, den Tumor selbst nicht ausgiebig genug entfernten und dass eine möglichst ausgiebige Entfernung des Tumors selbst in Verbindung mit der Drüsenausräumung nicht doch noch bessere Resultate ergeben könnte?

Statistisches.

Tabelle I*).

Abkürzungen.

1. bds. = beiderseits.
2. B. Dr. = Bartholinische Drüse.
3. carc. = carcinomatös.
4. cit. = citiert.
5. Clit. = Clitoris.
6. deg. = degeneriert.
7. d. = dexter.
8. Dr. = Drüse.
9. ent. = entartet.
10. g. = geschwollen.
11. ges. = gesund.
12. inf. = infiziert.
13. J. = Jahre.
14. l. = links.

Laufende No.	Alter J.	Geburten	Sitz der Erkrankung	Besteht seit Mo.	Verhalten der Leistendrüsen**)	Therapie
1.	?	?	lb. maj. s.	?	?	1. Op.
						2. „
2.	?	?	Clit.	?	?	Op.
3.	?	?	lb. maj. s.	?	?	„
4.	65	?	„ „ d.	3	frei	1. Op. o. Dr.
						2. Op. des R.
5.	76	?	„ „ „	?	„	Op. mit Dr.
6.	68	0	„ „ s.	21	„	„ o. „
7.	43	?	lb. maj. et min. et Clit.	?	g.	„ „ „
8.	21	?	Clit.	?	?	„ mit „
9.	49	?	„	?	?	„ „ „
10.	54	?	?	?	l. carc. entartet	„ „ „
11.	65	1	Clit.	?	bds. g.	1. Op. mit Dr.
						2. Op.
						3. Op.
12.	42	?	„	?	?	Op. o. Dr.
13.	55	0	lb. maj. sin.	6	bds. g.	Op. mit Dr.
14.	54	0	lb. min. d. et Clit.	?	frei	1. Op. o. Dr.
						2. „ „ „
						3. Op
15.	65	13	lb. maj. d.	6	bds. g.	Op. o. Dr.
			„ min. „			
16.	64	6	Commissura post.	1	?	„ „ „
17.	42	2	lb. maj. d.	24	bds. g.	„ „ „
18.	61	4	Commissura post.	5	„ „	„ „ „

*) In dieser Tabelle sind nur die Fälle berücksichtigt, die für die
**) Wenn die Drüsen noch mikroskopisch untersucht worden sind,

Karzinome.

Abkürzungen.

15. lb. = labium.
16. Met. = Metastase.
17. maj. = maius.
18. min. = minus.
19. Mo. = Monate.
20. o. = ohne.
21. o. B. = ohne Besonderheiten.
22. Op. = Operation.
23. p. = post.
24. r. = rechts.
25. R. = Rezidiv.
(r-frei = „ frei.)
26. {s. = / sin. = } sinister.
27. Wch. = Woche.

Rezidive	Ausgang	Bemerkungen**)	Autor
R p. 2 Mo.			Assereto
„ „ 2 „	† (an R. ?)		
—	† p. 2¾ J. an R.		„
—	r-frei p. 3 J.		„
R. p. 5 Mo. in Dr.			Balloch
?	† p. einigen Mo. an R.		
R. bald	† p. 4 Mo. an Met.		„
R. sofort lokal	† p. 3 Mo. an R.		Behrend
			„
—	gesund p. 1½ J.		
R. p. 1 J. lokal	† bald darauf		Björkqvist
R. lokal	† p. 1 J.	ob R. auch in Dr. nicht aus Referat zu ersehen	„
R. p. 4 Mo.	† p. 1 J.	l. eine Dr. carc.	Blümcke
R. p. 1 Mo. in Narbe		Dr. nicht carc.	„
R. p. 2½ Mo.			
	ges. p. 3 J. 7 Mo.		
Met. p. 2 J. im l. Parametrium			„
	?		
—	ges. p. 3¾ J.	Dr. nicht carc. ent.	„
R. p. ca. 10 Mo. lokal			„
„ „ 5 „ „			
„ „ 3 „ „	† 7 Mo. p. 3. Op.		
(inoperabel)			
R. p. mehreren Mo.			„
in Dr.	† p. 1½ J.		
—	ges. p. 2 J.		„
R. bald lokal	† p. 1 J.		„
R. p. weniger als 1 Mo.			„
lokal und in Dr.	?		

Betrachtung der Prognose in Betracht kommen.
ist das Resultat unter „Bemerkungen“ erwähnt.

Laufende No.	Alter J.	Geburten	Sitz der Erkrankung	Besteht seit Mo.	Verhalten der Leistendrüsen	Therapie
19.	52	?	Clit., lb. min.	?	?	Jequirity-Extrakt
20.	56	0	lb. maj. s., B. Dr.	36	g.	1. Op. o. Dr.
						2. „ „ „
21.	?	?	?	?	bds. g.	Op. o. Dr.
22.	76	?	Clit., labiora min.	5	frei	„ „ „
23.	70	2	Clit., lb. maj. sin.	12	r g.	„ mit „
24.	62	12	Clit.	ca. 9	bds. g.	„ „ „
25.	53	1	B. Dr. u. lb. maj. d.	24	„ „	„ o. „
26.	68	8	Clit.	2—3	nicht g.	1. Op. o. Dr.
					bds. g.	2. „ „ „
						3. „ „ „
27.	49	4	lb. maj. d.	1	r. g.	1. Op. mit Dr.
						2. „ „ „
28.	66	4	„ „ „	18	„ „	1. Op. mit Dr.
					„ „	2. „ „ „
						3. „ „ „
29.	39	4	lb. minora	siehe Bem.	bds.	1. Op. mit Dr.
						2. „ o. „
30.	31	0	Clit.	?	?	1 Op. o. Dr.
						2. „ „ „
					g.	3. „ „ „
31.	45	0	B. Dr. sin.		frei	Op.
32.	54	1	Clit. lb. sin.	24	bds. g.	Op. mit Dr.
				6		
33.	36	2	?		anscheinend frei	Op. o. Dr.
34.	35	4	lb. maiora	24		
			lb. minora, Clit.	12	„ „	„ „ „
35.	64	5	Commissura post.		l. g.	„ „ „
36.	48	4	lb. min. s.	12	nicht g.	1. Op. o Dr.
				6		2. Op. mit Dr.
37.	37	?	Commissura post.	9	bds. g.	Op. mit Dr.
38.	45	?	l. B. Dr.	?	?	1. Op. o. Dr.
						2 „ „ „
						3. „ der „
39.	73	1	lb. maj. s.	einige	frei	1. Op o. Dr.
						2. „ „ „
40.	44	?	lb. maiora et minora	10	bds. g.	Op. mit Dr.
41.	55	6	lb. min s.	36	„ „	„ „ „

Rezidive	Ausgang	Bemerkungen	Autor
—	ges p. 17 Mo.		Cattaneo
R. p. 7 J. lokal			Chaboux
?	?		
R. p. 3 Wch.	Zustand hoffnungslos		Dviessen
R. p. 6 Mo. lokal	† 6 Mo p. Op. an R.		Fileux
R. p. 3 Wch in Dr.	† 3 Wch. p. Op. an R.		Flater
	ges. p. $1^1/_2$ J.	eine r. Dr. ist carc., die anderen frei	„
—	ges. p. 4 Mo.		Frank
R. p. 1 J. lokal			Franke
R. p. $1^1/_2$ Mo. lokal			
?	?		
R. p. 6 Mo. lokal			„
?	?		
R. p. 20 Tg. lok. u. Dr.			„
R. p. 6 Mo. in Dr.			
R. p. 7 Wch. in Dr. (inop.)	?		
R. p. 2 Mo. lokal		vorher schon 4 mal operiert	„
R. p. 5 Mo. lokal (inop.)	?		
R. p. 18 J.		es wird bezweifelt, dass es sich um Rez. handelt, man hält es für unabhängig. Karzinom.	Fraenkel, E.
R p. 6 J. in Dr.	ges. p. 6 J.		
- -	r-frei p. 6 Mo.	cit. nach Savournin	Godart
R. p. 1 Mo. in Dr. (inop.)	?	Dr. carc.	Goldschmidt
—	ges. nach mehr. Jahr.		Goenner
-	ges. p. $2^1/_2$ J.		„
—	„ „ $2^3/_4$ „		„
R. lokal u. Dr.	† p. $1^1/_2$ J. an Karzinomatose		„
—	ges. p. 3 Mo.		„
R. p. 15 Mo lokal			Graham
R. p. 3 Mo. in Dr.			
R. p. 2 Mo. lokal	?		
R. p. $5^1/_2$ J. lokal			Grünbaum
R. p. 2 J. lokal (?)	† 9 J. p. 1. Op. an allg. Entkräftung		
k e i n R.	ges. p. $7^3/_4$ J.	Dr. carc. entartet	„
anschein. kein R. mehr	† p. 7 J. an „Pneumonie“	Dr. nicht entartet	„

Laufende No.	Alter J.	Geburten	Sitz der Erkrankung	Besteht seit Mo.	Verhalten der Leistendrüsen	Therapie
42.	?	0	lb. min. Clit.	36	bds. g.	Op. mit Dr.
43.	58	0	lb. minora, Clit.	4	„ „	„ „ „
44.	47	?	lb. maius sin.	36	l. g.	1. Op. mit Dr. 2. „ „ „ 3. „ „ „
45.	46	?	Clit., lb. min. d.	48	?	Op. mit r. Dr.
46.	42	?	lb. min. sin.	?	bds. g.	1. Op. mit Dr. 2. „ „ „ 3 Op.
47.	28	?	Unterhalb des Frenulums	?	frei	Op. o. Dr.
48.	57	?	Clit., lb. min. d. et lb. maj. s.	36	?	1. Op. (nicht vom Autor) 2. Op. mit Dr.
49.	45	?	lb. maj. d.	12	frei	1. Op. o. Dr. 2. Op. mit Dr.
50.	65	?	„ „ s.	?	?	1. Op. mit Dr. 2. Op. o. Dr.
51.	65	?	lb. min. s.	?	l. g.	Op. mit l. Dr.
52.	38	0	lb. maj d.	6	?	Op. o. Dr.
53.	51	0	Clit. lb. maj. d. (R)	4	nicht g.	1. Op. o. Dr. 2 „ „ „
54.	84	?	Clit. et lb. maj. s.	?	?	1. Op. o. Dr. 2. „ „ „ 3. „ „ „ 4. „ „ „ 5. „ „ „
55.	56	4	lb. maj. s.	3	bds. g. frei	Op. o. Dr.
56.	42	4	„ „ „	3	?	„ „ „
—	—	—	—	—	—	—
57.	58	?	Clit.	?	?	Thermokauter und Abtragung
58.	66	0	lb. maj. d. Commissura post.	2	frei	Op. o. Dr.
59.	40	0	B. Dr.	24	„	1. Op. o. Dr. 2. Op. des Dr.-R.
60.	47	7	Clit. et Comm. ant.	6	anscheinend frei	Op. o. Dr.
61.	49	?	lb. min. s.	?	frei	„ „ „
62.	62	?	„ „ „ „ „ d. Clit.	ca. 6	bds. g.	1. Op. mit Dr. 2 „ „ „
63.	59	?	Clit., lb. min. d.	einige Mo.	r. g.	1. „ „ „ 2. „ „ „

Rezidive	Ausgang	Bemerkungen	Autor
wahrscheinlich R.	† p. 1 J. 8 Mo.	Dr. nicht entartet	Grünbaum
R. bald. lokal (inop.)	† p. 8 Mo. an R.		„
R. p. 6 Mo (lokal u. Dr.)		Dr. carc. entartet	Hellendall
R. p. 9 Mo. (lokal)		Dr. bei der 2. Op. carc. entartet	
R. p. 17 Mo. (lok. u. Dr.) (inop.)	† p. 1 J.		
—	r-frei p. 4 J.	Dr. carc. entartet	„
R. p. 3 J. lokal		Dr. nicht carc.	„
R. p. 1 J. 2 Mo. lokal		„ „ „	
?	?		
—	r-frei p. 3½ J.		„
R. p. ¾ J. lokal			„
kleine Dr. in Leistenbeuge g. = R. (?)	r-frei (?) p. 3 J.	Dr. p. 2. Op. mikr. frei	
R. p. 16 Mo. lokal		Dr. mikr. frei	„
?	?		
R. p. 17 Mo. lokal		„ „ „	„
?	?		
–	r-frei p. 1 J.	„ „ „	„
R. p. 7 Mo. lok., u. Damm	† p. 3 Mo. an Kachexie		„
R. p. 5 J. 2 Mo. lokal			Herzfeld
?	?		
R. p. 8 J. lokal			Hoffmann
„ „ 3 „ „			
„ „ 2 „ „			
„ „ 2 „ „			
?	?		
R. p. 4 Mo. lokal	?		Hoffmanns
R. p. 6 Mo. in Dr. (inop.)	?		„
—	—	S. auch Teller 193	
R. p. 2 J. 5 Mo. lokal	† p. 2 Wch. an R.		„
R. p. 1 J. in Dr. (inop.)	?		Hollemann
R. p. 11 Mo. in Dr.	ges. p. 1 J.	Dr. carc. ent.	Honan
R. p 4 Mo. in Dr.	?	—	Ingermann-Amitin
R. p. 4 Mo. lokal u Dr.	ges. p. 4 Mo.	—	„
			„
?	?		
R p. ½ J. lokal u. r. Dr.			Jacobs
bald R. lokal u. Dr.: Met.	† p. 4 Wch. (Kachexie)		

Laufende No.	Alter J.	Geburten	Sitz der Erkrankung	Besteht seit Mo.	Verhalten der Leistendrüsen	Therapie
64.	56	12	Clit.	18	frei	Op. o. Dr.
65.	65	1	„	1	„	1. Op. o. Dr. 2. Op. der Dr.
66.	36	?	lb. maiora et minora	?	?	Op. o. Dr.
67.	62	?	lb. min., Clit.	12	r. g.	Op. mit Dr.
68.	47	6	lb. maj. d. „ min. „ „ „ s.	12	bds. g.	„ „ „
69.	53	6	lb. min.	3	„ „	Op. mit r. Dr.
70.	55	3	„ „	4	?	Op. o. Dr.
71.	55	2	lb. maj. d.	3	frei	„ „ „
72.	62	8	„ „ „	8—9	bds. g.	1. Op. mit Dr. 2. Op.
73.	40	4	„ „ „ „ min s.	9	„ „	Op. o. Dr.
74.	54	1	lb. min., Clit.	ca. 12	„ „	„ „ „
75.	52	1	lb. maj. d. „ min. „	7	?	„ „ „
76.	59	6	„ maj. s. „ min. „	9	?	„ „ „
77.	66	4	„ „ „	9	?	„ „ „
78.	71	5	„ maj. d.	3	?	„ „ „
79.	59	?	lb. maj. sin., Clit.	4	l. verjaucht	Op. mit Dr.
80.	64	5	lb. maj d. „ min. „	4	?	Op o. Dr.
81.	43	6	lb. maj. d. Clit.	4	ansch. frei	„ „ „
82.	64	4	lb. maj. et min.	ca. 12	bds. g.	Op. mit Dr.
83.	68	1	Dr.-R.	9	r. g.	1. Op. o. Dr. 2. Op. mit Dr.
84.	78	?	lb. maj. s.	12	l. g.	Op. o. Dr.
85.	48	8	„ „ d. „ min. „	8	r. g.	Op. mit Dr.
86.	34	1	sulc. interlab. d.	?	ansch. frei	1. Op. o. Dr. 2. Op. des Dr.-R.
87.	61	2	lb. maj. s., Clit.	12	bds. g.	Op. o. Dr.
88.	61	4	lb. maj. s. „ min. „ Clit.	12—18	ansch. frei	„ „ „
89.	70	7	lb. maj. s.	2	bds. g.	1. Op. o. Dr. 2. Op. mit Dr.
90.	53	9	„ „ d.	12	ansch. frei	1. Op. o. Dr. 2. Op. mit Dr.

Rezidive	Ausgang	Bemerkungen	Autor
R. (inop.) p. 1¼ J in Dr.	— ?		Jakoby
R. p. 5 Mo. in Dr.			„
	ges. p. 2 J.		
R. p. 7 Mo. in Dr. u. lokal (inop.)	?		Jung
—	ges. p. 3 Mo.		Koppert
			„
?	ges. p. ½ J., später an Geisteskrankh. †	Dr. nicht carcin.	
—	† p. 1 J. an „Magenleiden“		„
R. p. 4 Mo. lok.	† p. 2¾ J.		„
R.	† p. 2½ J. an Metast.		„
R. p. 7 Mo. lokal		Dr. nicht carcin.	„
	?		
R. p. 10 Mo. in Dr.	?		„
	† p. 1¾ J. (Grund ?)		„
R. p. ¾ J. in Dr.	† p. ¾ J. p. Op.		„
R. p. 1¾ J. (inop.) lokal, Dr. g.		Zustand hoffnungsl.	„
R. bald in Dr.	† p. ¾ J. an „Mutterkrebs“		„
—	r.-frei p. 4⅓ J.		„
R. bald in Dr.	† p. 5 Mo.		„
R. p. 14 Tg. lokal	† p. 7 Mo. an R.		„
R. p. 3 Mo. lokal	† p. 6 Mo. an Metast.		„
R. sofort	† p. 2 Mo. an R. u. Met.		„
R. p. 3 Mo. in Dr.			„
	† p. 1 J. an R.	Dr. carcin.	
	ges. p. 1¼ J.		„
R. p. 4 Mo. in Dr. u. lok.	Zustand hoffnungslos	„ „	„
R. p. ¾ J. in r. Dr.			Küstner (Monatsschrift)
R. p. 14 Tg. in r. Dr.	† p. 7 Mo. an allg. Karzinomatose		
—	ges. p. 4 J.		„
			„
R. p. 1 J. in Dr.	† p. 1 J.		
R. p. 6 Wch. in Dr. u. lok.			„
R. p. 3 Wch. in Dr.	† p. 1 Mo.		
R. p. 3 Mo. in Dr.			„
R. p. 2 Mo. lokal	† p. 1 Mo.		

Laufende No.	Alter J.	Geburten	Sitz der Erkrankung	Besteht seit Mo.	Verhalten der Leistendrüsen	Therapie
91.	?	?	Clit.	?	?	Op. mit Dr.
92.	29	?	„	?	r. g.	1. Op. mit Dr. 2. „ „ „
93.	57	9	Clit., lb. minora	1	frei	1. Op. o. Dr. 2. „ „ „
94.	54	8	„ „ maj.	1	bds. g.	Op. o. Dr., spät. Dr.
95.	69	3	lb. min. s. comm. ant.	½	ansch frei	Op. o. Dr.
96.	53	7	Clit.	4	„ „	Op. o. Dr.
97.	50	8	?	24	bds. g.	Op. mit Dr.
98.	52	4	Clit.	einige	r. g.	„ „ „
99.	34	2	lb. maius d.	6	„ „	1. Op. mit Dr. 2. Op 3. X-Strahlen
100.	47	5	„ „ „	5	„ „	1. Op. mit r. Dr. 2. Op. o. Dr. 3. Op. mit l. Dr. 4. Op. o. Dr.
101.	25	?	lb. min. s., Clit.	12	?	Op. o. Dr.
102.	40	6	lb. maj. sin.	12	ansch. frei	„ „ „
103.	50	5	„ „ „	60 (?)	bds. g.	Op. mit Dr.
104.	49	11	„ „ d.	12	?	1. Op. o. Dr. 2 Op.: Aetzung
105.	69	6	Clit.	18	l. g. Ing. Dr. nicht g., Dr. unterh. Lig. Pouparti etwas g. bds. g.	1. Op. mit Dr. 2. „ „ „
106.	67	?	lb. min s.	6	frei	Op. o. Dr.
107.	61	1	lb. maius s.	3	nicht g.	„ „ „
108.	64	4	„ „ „	5	l. g.	Op. mit l. Dr.
109.	54	?	B. Dr.	3	?	Op. o. Dr.
110.	70	?	„ „	?	bds. inf.	Op. mit Dr.
111.	?	?	?	?	—	„ „ „
112.	?	?	?	?	—	„ „ „
113.	37	1	lb. maj. d.	6	ansch. frei	Op. o. Dr.
114.	60	12	„ „ „	9	„ „	„ „ „
115.	61	5	Clit.	?	l. g.	„ „ „
116.	59	?	Clit., lb. min.	?	—	1. Op. mit Dr. 2. Op. 3. „
117.	49	0	lb. minus sin.	12	ansch. frei	Op. o. Dr.

Rezidive	Ausgang	Bemerkungen	Autor
?	r.-frei p. 4 J.		Latzko
R. p. 1¼ J. in Dr. u. lok.			Leech
	† kurz nach Op. (Blutg. u. R.)		
R. p. 6 Mo. lokal	ges. p. 1 J. † p. 6 J. an Magenkrebs		Lehmann
R. p. 9 Mo. lok. u. Dr.	† einige Mo. p. Op.		„
R. sofort	† p. 10 Mo. an R.		„
R. bald inop u. bds. g. Dr.	?		„
—	ges. p. 2½ J.		„
—	r.-frei p. 6½ J.		Lewers
R. p. 4 Wch. lokal			„
R. p. ca. 2 Mo. lokal	† p. 3—4 Mo.	X-Strahlen o. Erfolg	
R. p. 2 J. lokal			„
R. p. 1 Mo. in l. Dr.			
R. p. 2 J. 2 Mo. lokal			
	r.-frei p. 5 J.		
R. p. 8 Mo. in Dr. (inop.)	?		Lutzenberger
R. bald lokal	† p. 8 Mo.		Maass
—	ges. p. 3¾ J.		„
kleines lok. R. sof.	ges. p. 2 J.		„
R. (wenig. als 1 J.) lokal		Dr. nicht carc.	„
—	ges. p. 2½ J.		
R. (innerhalb 9 Mo.)	† p. 9 Mo.		„
—	ges. p. 5 J.		Machenhauer
—	ges. p. 3 J. 7 Mo.		„
—	ges. p. 4 Mo.		Mackenrodt
—	† p. 4 J. an R.		Martin
—	r.-frei p. 4 J.	cit nach Kalle	„
—	„ „ 2 „	„ „ „	„
R. p. ¼ J. lokal	ges. p. 2 J.		Mayer
R. bald in Dr.	† p. 1 J. (exinanitione)		„
R. p. 2 Mo. in Dr.	† p. 2½ Mo. an Marasmus		Merkle
R. p. 12 Mo.			Morestin
„ „ 4 „		publiziert 4 Mo. p. 3. Op.	
?	?		
—	ges. p. 1½ J.		Müller

Laufende No.	Alter J.	Geburten	Sitz der Erkrankung	Besteht seit Mo.	Verhalten der Leistendrüsen	Therapie
118.	48	?	Clit.	21	ansch. frei	Op. o. Dr.
119.	69	5	lb. maius d.	5	r. g.	Op. mit Dr.
120.	33	0	„ „ „	einige	ansch. frei	Op. o. Dr.
121.	55	4	Clit.	?	frei	Op.
122.	56	?	lb. maj. d. (B. Dr.)	einige	nicht g.	Op. mit Dr.
123.	76	10	lb. maj. d.	12	frei	„ „ „
124.	70	5	lb. maiora, Clit.	7	r. g.	1. Op. mit r. Dr. 2. Op.
125.	?	?	lb. maius	?	?	Op.
126.	49	?	lb. min. s., B. Dr.	?	nicht g.	Op. o. Dr.
127.	?	?	lb. min. d.	?	„ „	„ „ „
128.	49	?	„ „ „	?	bds. g.	1. Op. o. Dr. 2. „ mit „
129.	49	?	„ „ „ „ maj. „	?	?	Op. mit r. Dr.
130.	48	?	lb. maiora, Clit.	?	bds. g.	Op. mit Dr.
131.	54	?	lb. maj. d. „ min. „	?	wenig g.	„ o. „
132.	62	?	„ maj. „ „ min. „	?	r. g.	„ mit „
133.	42	?	„ „ „	?	ansch. frei	„ o. „
134.	73	?	„ „ s.	?	l. g.	„ mit „
135.	63	9	„ maj. „	12	nicht g. bds. „	1. Op. o. Dr. 2. „ mit „
136.	73	0	lb. maj. s., B. Dr.	?	?	Op. o. Dr.
137.	54	9	Clit.	12	bds. g. „ „	1. Op. o. Dr. 2. „ der R.
138.	60	?	Clit., lb. maj. d., lb. min. d.	6	r. g.	Op. mit Dr.
139.	67	10	Clit., lb. min. s.,	12	nicht g.	Op o. Dr.
140.	75	?	Clit.	?	frei	„ „ „
141.	76	?	lb. min. d., Clit.	?	nicht g.	„ „ „
142.	?	?	Clit.	?	—	Op.
143.	?	?	?	?	—	„
144.	?	?	?	?	—	„
145.	?	?	?	?	—	„
146.	72	9	lb. maj. d.	ca. $1^1/_2$	o. B.	Op. mit r. Dr.
147.	?	?	„ „ s.	?	—	Op.
148.	?	?	comm. post.	?	o. B.	Op. o. Dr.
149.	?	?	?	?	„ „	Op.
150.	?	?	?	?	—	„

Rezidive	Ausgang	Bemerkungen	Autor
R. p. 1 Mo. in Dr.	† p. 4 Mo. (Kachexie)		Müller
—	ges. p. 2 Mo.	Dr. nicht carc.	„
—	ges. p. 3 J.		„
R. p. 2 J.	?		Münchmeyer
—	r.-frei p. 1½ J.		Nahmmacher
1. R. p. 4 Mo. lokal			„
2. „ „ 5 „ in Dr.			
3. R. p. 9 Mo. i. Dr. u. lok.	† p. 10 Mo. (R.)		
R. p. ½ J. i. Dr. u. Narbe			Orthmann
?	?		
R. p. 6½ J.	?	Referat od. Original nicht zu erhalten	Pilliet
—	r.-frei p. 3½ J.	cit. nach Chaboux	Polaillon
—	„angeblich" p. 5. J. ges.		Rupprecht
R. p. ca. 4 Mo. in Dr.			„
—	r.-frei p. 3¼ J.		
R. p. 1 J. lokal	† 1 J. p. Op.		„
kein R.	r.-frei p. 1¾ J.		„
„ „	„ „ 11 Mo.		„
„ „	„ „ 12 „		„
R. in Dr. (innerh. 12 Mo.)	† p. 1 J.		„
kein R.	ges. p. 1¾ J.		„
R. p. 10 Mo. in Dr.			Schaeffer
?	?	l. Dr. carc., r. nicht	
R. p. 2¼ J. lokal u. Dr. (inop.)	† p. ¾ J. (Herzschlag)		„
R. p. 3 Mo. lokal u. Dr.			Schleiff
	† p. 10 Mo. an R.		
R. p. 10 Mo. lokal	† 1½ J. p. op. (R.)		Schmidt
„ „ 12 „ „	† p. 4 Mo. an R.		Schmidlechner
kein R.	ges. p. 6 J.	cit. Schramm	Schulze
„ „	„ „ 6 „	„ „	„
„ „	„ „ 2 „	cit. Riedinger	„
„ „	„ „ 8 „	cit. Barnes	„
„ „	dauernde Heilung	„ „	„
R. p. 4 J.	?	cit. Michael	„
—	ges. p. 4 J.	cit. Menge (Dr. nicht carc. degen.)	„
kein R.	„ „ 5 „	cit. Stratz	„
R. bald	?	cit. Mendes de Léon	„
—	† p. ca. 1 J. an R.	„	„
—	† p. 1½ J. an R.	„	„

Laufende No.	Alter J.	Geburten	Sitz der Erkrankung	Besteht seit Mo.	Verhalten der Leistendrüsen	Therapie
151.	?	?	lb. maj.	?	o. B.	Op. o. Dr.
152.	?	?	?	?	?	Op.
153.	54	?	lb. min. d.	12	r. g.	Op. mit Dr.
154.	58	?	lb. maius d.	12	bds. g. r. > l.	„ „ „
155.	74	?	„ „ „	3	r. g.	„ „ „
156.	47	?	Comm. post.	12	nicht g.	„ o. „
157.	30	?	lb. maj. d.	48	„ „	„ „ „
158.	70	?	lb. maj. et min.	ca. 12	bds g.	„ mit „
159.	58	?	lb. min. d.	„ 18	nicht g.	„ o. „
160.	71	?	Clit.	?	bds. g.	„ mit „
161.	51	?	lb. min. sin.	?	nicht g.	„ o. „
162.	74	?	„ maj. „	12	l. wenig g.	„ mit „
163.	64	?	„ „ d.	12	bds. g.	1. Op. mit Dr. 2. „ „ „
164.	54	?	Clit.	?	nicht g.	1. „ o. „ 2. „ mit „ 3. Op.
165.	55	?	lb. maj. d.	6	r. g.	1. Op. mit Dr. 2. „ der „
166.	68	?	lb. maiora et minora	12	nicht g.	1. Op. o. Dr. 2. Op. mit Dr. 3 „ „ „
167.	58	?	lb. maj. d.	?	?	1. Op. o. Dr. 2. „ „ „
168.	?	?	„ „ „ „ „ s.	12	o. B.	Mehrere Op.
169.	36	?	„ „ d. „ „ s.	?	ansch. frei	Op. o. Dr.
170.	68	?	Clit.	2—3	nicht g.	„ „ „
171.	?	?	lb. min. s	?	„ „	„ „ „
172.	62	?	lb maj. d., Clit.	2½	„ „	1. Op. o. Dr. 2. Op. mit Dr.
173.	70	?	lb. maius d.	?	r. inf.	Op. o. Dr.
174.	76	?	lb. maj. s.	?	?	1. Op. 2. Op. p. 2 J 3. Op.

Rezidive	Ausgang	Bemerkungen	Autor
kein R.	ges. p. 8 J.	cit. Dirner	Schulze
viele Jahre kein R; dann sich immer wiederholende R.	ges. viele Jahre	cit. v. Kezmarsecky	„
—	ges. p. 4 J. 5 Mo.	Dr. nicht carc.	Schwarz
—	„ „ 4 „ 5 „	vergl. Fall 185 von Teller, Dr. carc.	„
—	„ „ 4 „ 1 „	Dr. carc.	„
—	„ „ 3 „ 2 „	—	„
—	„ „ 3 „ 1 „	—	„
—	ges. p. 2 J.	Dr. nicht carc.	„
—	ges. p. 5 Mo.	vergl. Fall 184 von Teller	„
-	„ „ 6 „	Dr. nicht carc.	„
	„ „ 3 „	—	„
-	„ „ 3 „	vergl. Fall 195 von Teller, Dr nicht carc.	„
R. p. 3 J. 2 Mo. (lok. u. Dr.)	?	„ „ „	„
R. mehrere im Laufe der nächsten Jahre, lokal u. Dr.		Dr. carc.	„
Op. nach 3 J. 9 Mo. R. p. 1 J. 2 Mo. lokal	ges. p. 4 Mo.		
R p. 1¾ J. in Dr.	?	Dr. carc. kurz vor Veröffentlichung	„
R. p. 1 J. lokal u. Dr.		Dr. nicht carc.	„
R. p. 1¾ J. lokal u. Dr.	† p. ca. 1½ J.		
R. bald in Dr.	† 4 J. 9 Mo. p. 1. Op. an R. der Dr.		„
R. mehrere lokal	† 4 J. 8 Mo. p. 1. Op. an R. (u. Met.) in Dr		„
R. p. 2 J lokal u. Dr.	† 2¾ J. p. 1. Op		„
R. mehrmals	† 3 J. 4 Mo. p. 1. Op. an lok. u. Dr.-R.		„
R. p. 2 J. in Dr.	† p. 2 J. 2 Mo. an Dr.-R.		„
R. p. 6 Mo. lok. u. Dr.			„
R. bald in Dr.	† p. 11 Mo (p. 1. Op.)		
Met. bald	† 5 Mo. p. Op.		..
R. 2 × lokal R. p. **6 J.**	† p. 2 J. an Met.		„

Laufende No.	Alter J.	Geburten	Sitz der Erkrankung	Besteht seit Mo.	Verhalten der Leistendrüsen	Therapie
175.	58	?	B. Dr.	36	inf.	1. Op. o. Dr. 2. Op. verweigert
176.	48	?	lb. maj. d.	?	bds. g.	1. Op. mit Dr. 2. „ der „
177.	51	?	?	?	l. g.	1. „ mit „ 2. Op.
178.	29	?	B. Dr. lb. maiora	24	?	1. Op. o. Dr. 2 Op.
179.	53	?	lb. min.	12	r. g.	1. Op. mit Dr. 2. Op. des R.
180.	43	?	lb. min d. „ maj. „ Clit.	?	g.	Op. o. Dr.
181.	70(?)	?	?	?	?	Op. mit Dr.
182.	?	?	?	?	?	„ „ „
183.	41	?	lb. maj. d.	?	r. g.	1. Op. mit r. Dr. 2. Op.
184.	58	?	„ min. „	Pruritus 18 Mo.	nicht g.	1. Op. o. Dr.
					r. g.	2. Op. mit r. Dr. u. Dr. der Fossa ovalis
			„ maj. „	9	bds. g.	3 Op. mit Dr.
185.	58	?	„ „ „	12	„ „	1 „ „ „
			„ „ „	2	„ „	2. „ „ „
186.	44	?	lb. min. sin.	1	„ „	1. „ „ „ 2. „ o. „ 3. Op. des Dr.-R.
187.	50	?	lb. maj. d.	9	r. g.	1. Op. mit Dr. 2. „ o. „
				4	l. g.	3. „ mit „
				1½	r. g.	4. Op.
188.	67	?	lb. maj. d.	ca. 6	bds. g., besonders r.	Op. mit Dr.
			„ „ s.			
189.	68	?	„ „ d.	12	r. g.	Op. mit r. Dr.
			„ „ s.			
190.	66	?	„ „ d.	24	„ „	1. Op. mit r. Dr.
			„ min. „			2. Op. mit Dr.
					l. „	3. Op.

†) Die Fälle 154, 159 und 162 sind natürlich in der Statistik nicht

Rezidive	Ausgang	Bemerkungen	Autor
R. p. 3 Mo. in Dr.			Schweizer
?	?		
R. p. 10 J. in l. Dr.		—	O. Simon
R. p. 3 J. in Iliakaldr. (inop.)	?	Dr. carc.	
R. p. ½ J. in Narben			Sippel
	ges. p. 7½ J.		
R. p. 6 Mo. lokal			Sitzenfrey
?	?		
R. p. 2 Mo. lokal	?		Sommer
?			
	ges. p. 3 Mo.		Sonnekes
R. p. ½ J. in Beckendr.	?	Ing. Dr. carc.	Stoeckel
—	† p. 1½ J. an Lebermet.		Strauss
R. p. 3 J. 2 Mo. in r. Dr.		beim Entlassen in Narbe kl. Resistenz, kommt nach 3 Jahr. erst wieder, Dr.carc.	Teller
	r.-frei p. 1 Mo.		
	„ „ 5 „	siehe Schwarz Fall 159	„
R. p. 9 Mo. lokal			
R. p. 1 J. 10 Mo. lokal			
	„ „ 1 „		
	r.-frei p. 4 J. 5 Mo.	siehe Schwarz Fall 154†), Dr. carc.	„
„ „ 5 „ 10 „ „	r.-frei p. 1 Mo.		
„ „ 1 „ 11 „ „		Dr. carc.	„
R. p. 3 Mo. in Dr.	r.-frei p. 10 J.		
R. p. 10 J. 9 Mo. lokal	?		
R. p. 3½ Mo. lokal		Dr. carc.	„
R. p. 5 Mo. in Dr.			
R. p. 2½ Mo. in Dr.			
?	?		
R. sofort lokal	?	Dr. carc.	„
—	r.-frei p. 3 Wch.		„
R. p. 6 Mo. in Dr. u. lok.		Dr. carc.	„
R. p. 2 Mo. in r. Dr.	r.-frei p. 1 Mo.		

berücksichtigt.

Laufende No.	Alter J.	Geburten	Sitz der Erkrankung	Besteht seit Mo.	Verhalten der Leistendrüsen	Therapie
191.	39	?	- ?	?	?	1. Op. 2. „ 3. „ 4. „
			lb. min.		r. g.	5. Op. mit Dr. 6. „ o. „
192.	67	?	?	?	? bds. g.	1. Op. 2. „
193.	62	?	lb. maj. d.	4	?	1 Op. (nicht von Teller)
			lb. maiora		bds. g.	2. Op mit Dr.
194.	68	?	lb. maj. d.	ca. 2	r. g.	1. Op. mit r. Dr. 2. Op.
195.	74	?	lb. maj. s, Clit.	12	bds. g.	1. Op. mit l. Dr.
			comm. post.			2. Op. o. Dr. 3. „ „ „
196.	54	?	Clit. et lb. maj. d.	12	„ „	Op. o. Dr.
197.	41	?	lb. min. d.	?	l. g.	„ „ „
198.	58	?	„ maj. s.	5	?	„ „ „
199.	64	?	„ min „ „ „ „ lb. maj. s., Clit.	12	nicht g.	„ „ „
200.	63	?	„ „ „ „	2	„ „	„ „ „
201.	59	?	lb. maj. d. comm. post., Clit.	?	?	Op. mit r. Dr.
202.	49	?	l. B. Dr.	?	?	1. Op. 2. „ 3. „
203.	64	?	lb. maiora	2	bds. g.	Op. mit Dr. (auch ganz tief. Dr.)
204.	70	3	„ „ (Schweissdrüsen)	6	?	1. Op. o. Dr. 2. Op.
205.	42	3	lb. maiora	7	bds. g.	Op. o. Dr. (keine 2. Op.)
206.	63	10	„ min. d.	?	?	Op. (Paquelin)
207.	60	3	„ minora	?	?	„ „

Rezidive	Ausgang	Bemerkungen	Autor
R. p. 4 Mo. „ „ 8 „ „ „ 1 J 6 „ „ „ 1 „ 0 „	nicht von Teller beobachtet		Teller
R. p. 2 Mo. lokal —	r.-frei p. 5 Mo.		
R. p. 2 Mo. in Dr. ?	?		„
R. p. 6 Mo. lokal u. Dr			„
R. p. 2 Mo.	Entlassen p. 1 Mo. mit ulzerierenden Stellen in der Wunde	Nach 2 Mo. tritt ein R. ein, das von Teller übersehen worden sein soll, Hóffmanns hat den Fall auch veröffentlicht, doch habe ich ihn bei H. nicht angeführt	
R. p. 1 Mo. lokal ?	?		„
	r.-frei p. 3 Mo	Dr. nicht carc., vergl. Schwarz Fall 162	„
R. p. 5 J. 11 Mo. lokal „ „ 2 „ 11 „ „ ?	?		
—	ges. p. 5 J. 2 Mo.		„
R. p. 3 Mo. (Septum rectovag.)	?		„
—	ges. p. 2 J.		„
–	ges. p. 11 Mo.		„
R. p. 1 J. lokal (inop.)	?		„
—	r.-frei p. 6 Mo.		„
R. p. 7 Mo. in Dr. „ „ 10 „ lokal ?	?		Veit
—	r.-frei p. 1½ J.		Weisswange
R. p. 7 Mo. lokal	† p. 4 Tg. an Marasmus		Werthmann
R.	† p. 3 J. 5 Mo. an R.		„
—	† p. 1 J. an Marasmus		„
–	† p. 5 J. 9 Mo. an „Lungenleiden“		„

Laufende No.	Alter J.	Geburten	Sitz der Erkrankung	Besteht seit Mo.	Verhalten der Leistendrüsen	Therapie
208.	73	10	lb. maj. s.	?	?	Op. (Paquelin)
209.	60	8	„ min „	?	?	„ „
210.	31	4	Um Urethra bis Clit.	8	l. g.	Op. mit Dr.
211.	46	5	lb. min. s.	?	r. inf.	a) Op. (mit Paquelin) mit Dr. b) 2 R.-Op.
212.	56	8	Clit.	?	?	Op. o. Dr. (Dr. verweigert)
213.	64	0	lb. maj. s.	?	r. g.	1. Op. mit 2 r. Dr. 2. Op.
214.	59	3	„ min. „	3	?	1. Op. o. Dr. 2. „ „ „
			„ maj. d.		r. g.	3. „ mit „
215.	50	2	Clit.	12	bds. g.	1. „ „ „
					l. g.	2. „ „ „
216.	48	6	lb. maj. s.	36	?	Op. o. Dr.
217.	58	1	„ „ d.	1	?	Op.
218.	58	0	?	?	bds. g.	1. Op. mit Dr. 2. „ „ „
219.	?	?	l. Vulva	?	r. g.	Op. mit r. Dr.
220.	44	?	Clit.	?	?	Op. mit Dr.
221.	38	1	lb. min. d.	5	o. B.	„ o. „
222.	75	?	lb. maj. s., Clit. (= R.)	?	?	Op.
223.	64	9	lb. maj. s.	24	nicht g.	1. Op. mit l. Dr.
			„ „ d.		r. g.	2. Röntgen
224.	72	1	comm. post.	ca. 24	—	Op. o. Dr.
225.	35	8	lb. min. d., Clit.	6	bds. g.	„ „ „
226.	76	1	lb. maj. d.	9	—	„ „ „
227.	79	8	Clit.	2	—	1. Op. o. Dr. 2. Röntgen
228.	45	1	comm. post. et lb. minora	—	frei	Op. o. Dr.

Rezidive	Ausgang	Bemerkungen	Autor
R. p. 5—8 Mo. lokal u. Umgebung	† 1 J. 2 Mo. p. Op. an „Krebsleiden“		Werthmann
R. (innerhalb 10 Mo.)	† p. 10 Mo. an Met.		„
R.	† p. 1 J. 2 Mo. „ „		„
Met. in Vagina p. 2 J. 4 Mo.			„
	† p. 3 Mo. an Met. in Vagina		
R. p. 3 J. in Dr.	† an R. u. Peritonitis		„
R. p. 10 Mo.			„
	† einige Wch. p. 2 Op. an Sepsis		
R. p. 1 J. 2 Mo. lokal			„
„ „ 1 „ 4 „ „			
—	ges. p. 2 J.		
R. p. 8 Mo. in Dr.			„
?	?		
—	ges. p. 2 J. 7 Mo.		„
R. p. 4 Mo.	† p. 2 Wch. (R.)		„
R. p. 2 J. 4 Mo. in Dr.			„
?	bei Publikation entlassen		
R. p. 2 J. 1 Mo. in l. Dr. (inop.)	† p. 6 Mo. an Kachexie		Weyl
R. p. 4 J. lokal	?		Zacharias
Met. p. 3 J. (Dr. frei)	?		Zeiss
R. p. 3 J.	?		Zweifel
R. p. 4 Mo. lokal u. l. Dr.	—		Eigene Fälle
	† 7 Mo p. Op an R.		
—	r.-frei p. 4 J. 9 Mo.		
R. p. wenigen Wochen	† p ca. 1 J. (R)		
R. bald	† p. $4^1/_2$ Mo. (R.)		
„ „			
	† p. 8 Mo. (R.)		
—	-	kurz vor Abschluss der Arbeit	

Sarkome.

Die Krankengeschichte des in der Freiburger Klinik behandelten Vulvasarkoms ist folgende:

Frau F. L., 37 Jahre alt.

Anamnese: Als Kind Meningitis, als Frau Mastitis. 6 Geburten, 3 Geburten normal, eine Querlage mit Wendung, 1 Kind tot geboren, 1 Fehlgeburt. Menstruation seit dem 17. Jahre regelmässig und o. B. Patientin gibt an, im September 1910 auf der Treppe beim Hinaufsteigen ausgeglitten und mit ihren Geschlechtsteilen direkt auf die Kante gefallen zu sein. Am folgenden Tage merkte sie gleich, dass die Vulva eine bläuliche Verfärbung angenommen hatte und sich eine gewisse Schmerzhaftigkeit einstellte. 4 Wochen später beobachtete sie, dass die Haut an der Vulva ganz prall gegespannt war und die blaue Verfärbung mehr in ein Schwarz übergegangen war. Der Eingang in die Scheide hatte eine Verengerung erfahren und die Schmerzhaftigkeit hatte bedeutend zugenommen. Zwar war die Schwellung nach Applikation von Tüchern, die mit warmem Oel getränkt waren, etwas zurückgegangen, in letzter Zeit ist sie jedoch stetig gewachsen. Von dem behandelnden Arzt wurde sowohl eine Probepunktion als auch eine Incision gemacht, bei der sich schleimige Massen entleerten. Patientin wird in die Klinik wegen Verdachtes auf Karzinom überwiesen.

Eintritt 3. 1. 1911. .

Status praesens: Mittelstarke Frau in gutem Ernährungszustand. Lungen, Herz, Leib o. B.

Genitalien: Brustdrüsen o. B., Vagina bläulich rot, eng. Innere Genitalien konnten nicht untersucht werden. Aeussere Genitalien: An der rechten grossen Labie ein apfelgrosser harter Tumor, dessen Mitte einen längs gerichteten Schnitt enthält, in dessen Tiefe übelriechende, zersetzte Granulationen sind. Leistendrüsen frei.

19. 1. 11.

Operation: Sakralanästhesie. Beim Kathetrisieren zeigt sich, dass die Geschwulst schon die kleine Labie bis zur Scheide umgriffen hat. Umschneiden des Tumors. Stumpfes und scharfes Abpräparieren des Tumors aus seinem Fett, darauf Exstirpation im oberen Teil dicht im Gesunden In der Gegend des Rektums ist tumorhaltiges Gewebe noch vorhanden. Bei der Entfernung des letzten Tumorteiles nahe am Tuber ischii starke Blutung. Eingehen ins Cavum ischiorectale, aus dem es stark blutet, und in dem Tumorgewebe zu sein scheinen. Nach einigermasser exakter Blutstillung Naht mit Catgut- und Seidenknopfnähten.

Mikroskopische Diagnose: Mikroskopisch zeigt sich die Geschwulst von Nekrosen und Blutungen durchsetzt, sodass nur ein kleiner Teil lebenden Gewebes getroffen ist. Diese Stückchen zeigen den Aufbau eines perivaskulär angeordneten spindelzelligen Tumors, über dessen Abstammung nichts ausgesagt werden kann, der aber als bösartiger Natur angesprochen werden muss.

Klinischer Verlauf: 24. 1. 1911.

Gute Heilung per secundam. Nur vier Tage Brennen beim Wasserlassen, sonst beschwerdefrei.

3. 2. II.

Patientin ist am 29. 1. aufgestanden. Am 2. 2. wird sie entlassen. Subjektives Befinden gut, noch etwas schwach. Lokaler Befund: Linke kleine Labie stark ödematös geschwollen; rechts eine ungefähr 2 cm tiefe, der Länge der amputierten rechten Labie entsprechende, leicht granulierende Wundfläche. Harnröhrenmündung gerade an der Grenze, nicht gerötet. Urin leicht getrübt. Von der Oberfläche und dem Rectum aus keine Metastasen zu fühlen. Bis jetzt keine Lungenerscheinungen.

16. 3. 11.

Wiederaufnahme. Starke Blutungen aus der Wunde, die dunkelrote Granulationen aufweist. Starke Anämie und Schwäche. Seit der Entlassung im Februar wurde Patientin mit Röntgen bestrahlt.

22. 3. 11.

In Sakralanästhesie Ausglühen der Wunde und Tamponade.

1. 4. 11.

Zunehmende Verjauchung des Tumors. Regionäre Metastasen, sodass der Tumor bis Kopfgrösse aufweist. Starke Blutungen und eitriger Belag.

8. 4. 11.

Ungeheilt entlassen (mit 1% iger Morphiumlösung).

6. 5. 11.

Exitus. Der Verlauf der Krankheit hat sich nicht geändert.

Die Vulvasarkome haben im allgemeinen, was Symptomatologie, Aetiologie u. s. w. angeht, grösste Aehnlichkeit mit den Karzinomen. Sie sind ungleich viel seltener beschrieben als diese (vgl. S. 7), sie treten aber in einer sehr reichen Mannigfaltigkeit betr. ihrer Form auf; wir finden Rundzellen-, Spindelzellen-, Fibro- Medullar-, Myxo-, Melano- und hämorrhagische Sarkome.

Die Aetiologie der Vulvasarkome stimmt mit derjenigen der Vulvakarzinome vollständig überein; alles Nähere ist dort bereits erörtert. Hier sei nur hervorgehoben, dass gerade das Sarkom, dessen Krankengeschichte wir soeben geschildert haben, auf ein Trauma zurückzuführen ist.

Das Vulvasarkom ist ein rundlicher oder ovaler Tumor, der teils eine scharfe Begrenzung besitzt, teils aber auch in das benachbarte Gewebe übergeht; anfangs diffusere Anschwellungen bildend, die durch weiteres Wachstum und Zerfall später dieselben Erscheinungen hervorrufen wie das Karzinom. Nicht unerwähnt will ich lassen, dass manche Geschwülste, die zu Beginn breit aufsassen, sich später stielen und dann polypenartig vor die äusseren Genitalien herabhängen. Auch die Sarkome zeichnen sich durch Neigung zu Rezidiven, auch nach möglichst radikaler Entfernung, aus. Metastasen kommen wohl garnicht oder spät zur Beobachtung.

Das Vulvasarkom kommt in jedem Alter vor, nach Hofmeister und Schauta besonders bei jüngeren Personen, bei Kindern findet es sich nach Peyrache hauptsächlich in den beiden ersten Lebensjahren.

Graphische Darstellung des Vorkommens der Sarkomfälle, bei denen das Alter angegeben ist, — 36 (35 aus der Literatur und ein eigner Fall) — in den verschiedenen Jahren siehe S. 24.

Das Sarkom nimmt seinen Ausgang von der Kutis, dem subkutanen Bindegewebe, dem Periost der Beckenknochen oder vom Perithel der Gefässe. Nach Schmidlechner ist das „Peritheliom eine in neuerer Zeit erst erkannte Abart des Sarkoms". Die 35 von mir aus der Literatur gesammelten Fälle verteilen sich folgendermassen:

Labia maiora	16
Labia minora	3
Labia maiora et minora . . .	3
Klitoris	4
Klitoris und eine Labie . . .	1
Klitoris und zwei Labien zugleich	1
Periurethral	2
Bartholinische Drüse	2.

Die Diagnose des Vulvasarkoms ist nur dann zu stellen, wenn man die Tumoren noch nicht ulzeriert zu Gesicht bekommt und noch ein deutlicher Uebergang zwischen Geschwulst und umliegendem Bindegewebe sich darbietet. Wenn Ulzeration eingetreten ist, ist das Vulvasarkom schwer vom Ulcus rodens, ulzeriertem Fibrom oder elephantiastischen Tumoren zu unterscheiden.

Die Prognose scheint gerade so ungünstig zu sein, wie die der Karzinome, wenigstens sind fast alle bis jetzt veröffentlichten Fälle tödlich verlaufen, und eine Dauerheilung gehört zu den allergrössten Seltenheiten; bei einem Fall von Maass allerdings war nach 5 Jahren 11 Monaten noch kein Rezidiv eingetreten.

Unter den 14 Fällen der Tabelle II traten Rezidive oder Metastasen

in 7 Fällen nach der ersten Operation,
in 4 Fällen wiederholt nach mehreren Operationen

auf. An Rezidiv starben hiervon 9, ein Fall erlag einer eingetretenen Bronchopneumonie, bei einem ist über den Ausgang nichts angegeben.

Rezidivfrei waren bei der Nachuntersuchung

bis zu 1 Jahr 1 Fall,
„ „ 2 „ 1 „ ,
„ „ 6 „ 1 „ ,

dieser letztere ist als dauernd geheilt zu bezeichnen (7,14%).

Die Therapie der Vulvasarkome gleicht der der Karzinome.

Tabelle II.

Abkürzungen und

Laufende No.	Alter J.	Geburten	Sitz der Erkrankung	Besteht seit Mo.	Verhalten der Inguinaldrüsen	Therapie
1.	21	0	B. Dr.	24	nicht g.	Op.
2.	47	1	lb. maj. d.	48	„ „	„
3	44	?	Clit.	?	„ „	1. Op. 2. „
4.	62	?	lb maj. d.	10	?	1. Op. o. Dr.
5.	59	4	periurethral	?	bds. g. ?	2. Op. mit Dr. Op.
6	50	3	Clit.	ca. 3	nicht g.	Op. o. Dr.
7.	50	?	B. Dr.	?	?	Op.
8.	26	0	lb. maj. d.	?	nicht g.	Op. o. Dr.
9.	44	6	labia maiora	?	?	Op
10.	65	?	lb. maiora, „ minora, nates	2—3	anscheinend frei	„
11.	70	10	lb. min sin.	4	?	1. Op. o. Dr. 2. „ „ „
12.	2/3	—	lb maiora, „ minora, periurethral	3½	?	1. Op. o. Dr. 2. „ „ „ 3. „ „ „ 4. „ „ „
13.	18	0	lb. maj. d.	6	nicht g. „ „ „ „ g.	1 „ „ „ 2. „ „ „ 3. „ „ „ 4. „ „ „
14.	37	6	„ „ „ „ min „	3—4	frei	1. „ „ „ 2. Ausglühen

Sarkome.

Anmerkungen s. Tab. I.

Rezidive	Ausgang	Bemerkungen	Autor
	ges. p. 10 Mo.		Bluhm
	ges. p. 2 J.		Bruhn
R. p. 8 Mo.			Dviessen
„ „ 3 „	† p. 5 Mo. an allg. Metastasierung		
R. p. 5 Mo in Dr. u. lokal			Franke
?	?	Dr. sarkom. entart.	
R.	† p. ½ J. (Metast.)		Hartmann
R. p. 3 Mo.	und †		Hermans
R.	† p. 1½ Mo. an Met. in inneren Organen		Hofmeier
—	ges. p. 5 J. 2 Mo.		Maass
	„ „ 5 „ 11 „		
R. p. 10 Wch. lokal, Dr. u. in inneren Organen (inop.)	† p. 1 J. 2 Mo. an R.		„
R. p. wenigen Wch. lokal u. Met.	† bald an Kachexie		L. Mayer
R. p. 5 Mo. lokal			
mehrere R (auch in Dr.)	† 1 J. p. Op. an R. in Dr. u. Met. u. Gehirnapoplexie (diese hat mit dem Sarkom nichts zu tun)		„
R. p. 2 Mo. lokal			Peyrache
R. p. 3 Wch. lokal			
R. sofort			
„ „	† 3 Wch. p. 4. Op. an Bronchopneumonie		
R. p. 1 J. lokal			G. Simon
R. p. 6 Mo. lokal			
„ „ 4 „ „			
R. p. ½ Mo. lokal, Dr. u. Met.	4 Mo. p. 4. Op. † (Met.)		
R. sofort lokal			Eigener Fall
	† 4 Mo. p. 1. Op.		

Melanosarkome.

In der Literatur finden wir relativ häufig unter den Sarkomen die Melanosarkome. Diese Tatsache wird von Meyer und auch Torggler bestätigt, der unter 52 primären Sarkomen 20 melanotische Tumoren fand; Eiselt ist der erste, der die malignen pigmentierten Neubildungen der Haut näher beschrieb, in seiner Arbeit ist jedoch keine der Vulva angeführt; Dietrich publizierte 11 Melanosarkome der Vulva, der dann in schneller Folge eine grosse Reihe sich anschloss; nach Hinselmann waren bis 1908 46 Melanosarkome der Vulva bekannt, während ich — Ende 1911 — schon 57 zusammenstellen konnte.

Der Ausdruck „Melanom" wird verwandt für pigmentierte Karzinome und Sarkome, wir verstehen darunter wie gesagt, eine Neubildung, die von pigmentführenden Zellen abstammt. Nach Meyer gibt es im Gegensatz zu Torggler keinen prinzipiellen Unterschied zwischen Melanokarzinom und Melanosarkom; auch ich habe im folgenden beide zusammenbehandelt.

Auch bei dem Melanosarkom gelten dieselben Entstehungsursachen wie beim Karzinom, nur will ich darauf aufmerksam machen, dass nach Veit auf der Haut der äusseren Genitalien kleine Pigmentflecken, die sog. Naevi pigmentosa, relativ häufiger vorkommen, als an anderen Körperstellen, und dass aus diesen die Melanosarkome hervorgehen können. Wiener schliesst sich der Ansicht Veits an, nach Meyer und Torggler dagegen kommt ein Naevus in der Mehrzahl der Fälle als ätiologisches Moment nicht in Frage.

Natürlich kann sich ein primärer melanotischer Tumor nur da entwickeln, wo sich auch normalerweise Pigment findet, an der Vulva sind nun stark pigmentiert

die grossen Labien, das Perineum und der untere Teil des Mons Veneris, die kleinen Labien und die Klitoris dagegegen weisen weniger Pigmentgehalt auf.

Auch die melanotischen Sarkome haben die Eigentümlichkeit, manchmal jahrelang als kleine Tumoren zu bestehen und dann plötzlich — hie und da auch nach Operationen — mit hochgradiger Malignität an Umfang zuzunehmen.

Wir haben gesehen, dass das Sarkom im allgemeinen jüngere Individuen betrifft, bei den Melanosarkomen trifft dies nicht zu. Nach den Statistiken von Torggler und Meyer stehen die an Melanosarkom erkrankten Frauen in der Mehrzahl zwischen dem 50. und 60. Lebensjahr, ein Zeitpunkt, wo auch die Karzinome am häufigsten vorkommen. Doch sind auch hier Fälle zu erwähnen, wo der Tumor schon früher auftrat; so veröffentlichte neuerdings Markus einen Fall, bei dem die Patientin gerade 20 Jahre alt war (Fall 20 der Tabelle III).

Es handelt sich um eine 20jährige Patientin, die seit etwas über 14 Tagen erkrankt war und wegen „Unterleibsentzündung" das Krankenhaus aufsuchte. Sie klagte über heftige Schmerzen im ganzen Hypogastrium. Die Lungen- und Herzuntersuchung wies nichts Abnormes auf; der Genitalbefund war folgender: „Schon bei der Betrachtung der äusseren Genitalien fielen eine etwa zweipfennigstückgrosse, breite, kammartige Erhebung auf, die auf der hinteren Kommissur sass. Dieselbe schimmerte dunkelschwarzblau durch die intakte oberflächliche, unverschiebliche Haut hindurch und war von ziemlich derber Konsistenz. Von ihr aus konnte man in die beiden grossen Labien hinein strangartige, knorpelharte, etwa kleinfingerdicke Fortsätze verfolgen, von denen der rechte etwas über die Mitte des rechten Labiums hinausreichte, der linke etwa nur ein Viertel des linken Labiums einnahm. Die Haut der Labien war etwas verschieblich und liess keine besonderen Farbennuancierungen erkennen. Im inneren Genitale fanden sich doppelseitige Adnextumoren mit frischer Pelveoperitonitis." Als Diagnose wurden für den Vulvatumor „Haemangioma vulvae mit verkalkten Thromben und Naevus pigmentosus" in Erwägung gezogen; an eine bösartige Neubildung wurde nicht gedacht, da die anamnestischen Angaben nicht dafür sprachen

und auch der Allgemeinzustand der Patientin ein guter war. Die Entfernung des Tumors wurde auf Wunsch der Patientin vorgenommen; die mikroskopische Untersuchung ergab, „dass es sich um einen melanotischen Tumor handelte, an dessen Malignität nicht gezweifelt werden konnte."

Graphische Darstellung des Vorkommens der Fälle von Melanosarkom mit Altersangabe (41 unter 57) in den einzelnen Altersklassen siehe auf Seite 24.

Bei Meyer sind unter 37 Fällen je 10 mal Labium minus und Klitoris, 9 mal Labium maius, 1 mal Mons Veneris, 2 mal die Grenze zwischen Vulva und Vagina befallen (bei dem Rest fehlen die Angaben); in den 57 von mir in der Literatur vorgefundenen Fällen findet sich folgende Verteilung:

Labia maiora	16
„ minora	10
„ maiora et minora . . .	1
Klitoris	7
„ und eine Labie . . .	0
„ „ beide Labien zugleich	7
Periurethral	1
Bartholinische Drüse	1.

Wir ersehen daraus, dass auch hier die grossen Labien am stärksten betroffen werden, und dass die anderen Abschnitte fast ziemlich gleichmässig Melanosarkome anfweisen.

Betreffs der Symptome ist nur wenig zu sagen: Brennen, Juckreiz und Ausfluss, der oft übelriecht oder auch missfarben aussieht; Blutungen kommen vor. Oft wird die Neubildung bemerkt, ohne dass vorher irgendwelche Beschwerden aufgetreten waren (im übrigen siehe Symptomatologie unter dem Abschnitt Karzinom).

Die Metastasenbildung tritt sehr frühzeitig ein und verbreitet sich auffallend schnell in Haut und Drüsen; auch in diesem Punkt sind die Melanome zu den bösartigsten Neubildungen überhaupt zu rechnen. Die Ausbreitung geschieht wie beim Karzinom auf dem Blut- und Lymphweg; alle Organe werden bei der generalisierten

Metastasenbildung ohne Unterschied betroffen. Die Lymphdrüsen schwellen schon sehr früh an: Meyer gibt bei 38 Fällen 21 mal Lymphdrüsenschwellung an; ob in den andern Fällen die Drüsen angeschwollen waren, lässt sich nicht feststellen, da Meyer hierüber keine Angaben macht. Wiener fand in manchen Fällen die Lymphdrüsen bei der Entfernung des Primärtumors nicht geschwollen, aber kurze Zeit darauf beobachtete er Drüsenrezidive. Diese Tatsache wird uns noch bei der Therapie beschäftigen.

Die Melanosarkome zeichnen sich durch eine sehr grosse Rezidivfähigkeit aus, Meyer gibt von 38 Fällen 7 an, die nach Ablauf der Beobachtungszeit noch rezidivfrei waren. Eine sehr grosse Anzahl von Fällen werden in der Literatur als rezidivfrei und geheilt bezeichnet, die aber viel zu kurz beobachtet sind, als dass man von einer Dauerheilung sprechen kann. In meinen 31 Fällen der Tabelle III starben 21 an Rezidiv oder Metastasen, bei 6 fehlt eine Angabe über den Ausgang, der Rest blieb rezidivfrei. In 27 Fällen traten Rezidive auf; rezidivfrei sind 4, davon sind 2 zu kurz beobachtet, der dritte wird als „anscheinend rezidivfrei“ nach 8 Jahren bezeichnet (Fall von Müller) und der vierte von Meyer ist wirklich als dauernd geheilt zu betrachten (6,45%).

Die Rezidive treten meist schnell, zum Teil schon in den ersten 8 Wochen ein; vielleicht scheint der „operative Eingriff durch einen natürlich dadurch gesetzten Reiz bisweilen den Anstoss zur Generalisierung der Geschwulst zu geben“ (Rosenbaum).

Tabelle III.

Abkürzungen und

Laufende No.	Alter J.	Geburten	Sitz der Erkrankung	Besteht seit Mo.	Verhalten der Inguinaldrüsen	Therapie
1.	?	?	?	?	bds. g.	1. Op. o. Dr. 2. Op. des Dr.-R.
2.	72	4	lb. min. d.	7½	o. B.	Op. o. Dr.
3.	37	4	Clit.	?	bds. g.	„ „ „
4.	71	9	lb. maiora, minora et Clit.	6	„ „	1. Op. o. Dr. 2 „ „ „
5.	61	7	lb minora et Clit.	?	„ „	Op. o. Dr.
6.	?	?	Mons Veneris	?	„ „	1. Op. o. Dr. 2. Op. mit Dr.
7.	56	?	lb. maj. s.	5	l. g.	Op.
—	54	?	Damm	240	bds. g.	Op. mit Dr.
8.	68	3	lb. maj. d.	9	r. inf.	1. Op. mit Dr. 2. „ „ „
9.	?	0	lb. min. s.	24	nicht g.	Op. o. Dr.
10.	69	?	lb. maiora, minora et Clit.	11	bds. g.	Op. mit Dr.
11.	67	4	lb maius d.	14	r. inf.	Op. mit r. Dr.
12.	56	?	„ min. „	5	bds. etwas g.	Op. o. Dr.
13.	?	?	periurethral	?	?	Op.
14.	68	?	lb. maiora	?	bds. inf.	„
15.	73	9	Clit.	11	r. inf.	1. Op. mit Dr. 2. Op.
16.	49	7	lb. maj. s.	5	?	1. Op. mit Dr. 2. „ „ „ 3. „ der „ 4. Op.
—	—	—	—	—	—	—

Melanosarkome.

Anmerkungen s. Tab. I.

Rezidive	Ausgang	Bemerkungen	Autor
R. p. 1 J. in Dr.			Anderson
?	† p. 1 J. (R.)		
R. p. 4 Mo. lokal	† p. 1 Mo. an R.		Bailly
R.	† p. ½ Mo. an allg. Sarkomatose		Behrend
R. p. 4 Mo. lokal			Blümcke
„ „ 1 „ „	† 9½ Mo. p. 1. Op. (R.)		
R. p. 6 Wch.	?	cit. nach Torggler u. Meyer	Churchill
R. p. 2 J. in Dr.		cit. nach Torggler	Fergusson
?	?		
R. bald lokal u Dr.	† p. ca. 1½ Mo. (R.)		Fischer
(Der eigentliche Primärtumor war schon „früher" entfernt worden, es handelt sich demnach um ein Dr.-R.)	r.-frei p. 12 J.	Von d. Autoren wird allg. bezweifelt, dass es sich hier um ein Melanosarkom handelt.	„
R. p. 2 Mo lokal		„Melanokarzinom"	Franke
R. p. 2 Mo. lok. u. Met. (inop.)	† p. 1. Op. 7 Mo. an ausgedehnter Sarkomatose		
—	r.-frei p. 5 Mo.		Góth
R. resp. Met.	† p. 5 Mo. an Met. (bes. Leber)		Haeckel
Multiple Met. p. 5 Mo. auch in r. Dr.	† p. 5 Mo. an Met.	Dr. melanotisch	Hertel
Met.	† p. 6 Mo. an Lungenmet.		Hinselmann
R. bald	† p. 4 Mo. (R.)		„
R.	† p wenigen Mo. an R.	„Melanokarzinom"	Hirschlaff
R. p. 1 Mo.		vor der 1. Op. war der Tumor geätzt	Holland
„ „ 10 „	† p. 3 Mo. (R.)	worden, rezidivierte	
R. p. 1 J. lokal u. Dr.		Dr. melanot. deg.	Horn
R. p. 8 Mo. in Dr.			
Met. p. 5 Mo. in Ovarien u. lokales R.			
—	† 1 Tg. p. 4. Op. —	gleicht Fall 8	Koll

Laufende No.	Alter J.	Geburten	Sitz der Erkrankung	Besteht seit Mo.	Verhalten der Inguinaldrüsen	Therapie
17.	56	?	Clit.	?	l. g.	1. Op. mit (?) Dr. 2. Op. mit Dr.
18.	38	?	Clit. et lb. maj.	?	?	1. Op. o. Dr. 2. Op. mit l. Dr. 3. Op. des Dr.-R. 4. Op. der Met.
19.	36	?	lb. maj d.	?	bds. g.	Op. mit (?) Dr.
20.	20	?	comm. post. lb. maiora	?	nicht g.	Op. o. Dr.
21.	45	0	lb. min. d.	?	r. inf.	Op. mit r. Dr.
22.	?	2	lb. maius sin.	?	?	3 Op.; bei der 3. erfolgt Dr.-Entfernung
—	—	—	—	—	—	—
23.	33	?	lb. maius d. lb. minora	5	frei	Op. mit Dr.
24.	64	0	lb. min. d.	60	?	1. Op. o. Dr.
25.	59	?	lb. maiora	8	frei bds. g.	2. Op. Op. mit Dr.
26.	49	8	Clit.	13	„ „	„ „ „
27.	49	?	lb. maj. s.	18	?	„ o. „
28.	51	2	lb. maiora	6	bds. g.	„ mit „
29.	62	?	lb. min. d.	?	frei	„ o „
30.	55	0	lb. maiora, minora et Clit.	ca. 1	nicht g.	1. Op. o. Dr. 2. Op. des Dr.-R.
31.	41	?	lb. maj. sin.	?	bds. g.	3 Op. innerhalb 4 Mo. 3. Op. mit Dr.

Rezidive	Ausgang	Bemerkungen	Autor
R. p. 1 J. lokal u. Dr.		(Lehrbuch)	Küstner
?	?		
R. p. 2 J. 11 Mo. lokal			Littauer
R. p. 1 J. in r. Dr.		ad 2. Op. Zur Entfernung der r. Dr reicht die Narkose nicht aus	
Met. p. 6 Mo. in Mamma	† p. 9 Mo. an allg. Met.		
R. p. 2½ Mo. in Dr.	?		„
—	ges p. 1½ Mo.		Markus
R. p. 2 Mo in Dr.	† 6 Mo. p. Op. an Kachexie und Lebermet.	Dr. melanot. deg.	P. Meyer
3 × R. vorher	r.-frei seit 9 J.		„
—	—	gleicht Fall 3	Müller
—	anscheinend r.-frei p. 3 J. (nach Hinselmann p. 8 J.)	„Melanokarzinom" Dr. ohne Veränderung	„
R. p. 1½ J. lokal			Piollet
?	?		
R. p. 2 Mo. lokal	† 3 Mo. p. Op. an Met. im Gehirn	cit. nach Torggler, Dr. melan. deg.	Precott-Hewett
—	r.-frei p. 6 Mo.	„ „ „	Rosenbaum
nachher R. an Leber	† 10 Mo. p. Op. an Met. im Gehirn		
Met.	† p ca. 1½ J. an Met.		Schwarz
—	† p. 9 Mo. an lokalem R. u. zahlreichen Met.	Dr. melanot.	O. Simon
R. p. 4 Mo. in Dr.	† ¾ J. p. Op. an allg. Sarkomatose	cit. nach Torggler	Terillon
			Wiener
„ „ 10 „ „ „			
?	?		
			Zimmermann
—	† 1 Mo. p. 3. Op. an multiplen Met.		

Die Diagnose ist nicht schwer zu stellen, da die den Melanomen charakteristische Farbe Verwechselungen ausschliesst. Hertel warnt davor, sich allein auf die typische Färbung verlassen zu wollen und daraus die Diagnose Melanom zu stellen, da auch andere Erkrankungen Verfärbungen der Haut aufweisen, so erinnert er an das Ulcus varicosum und an manche Formen von einfacher Venenerweiterung, bei der auch die Haut dunkel verfärbt erscheint; ferner ist auch hier das hämorrhagische Sarkom anzuführen. Sollten sich einmal Schwierigkeiten bieten, so muss wie beim Karzinom zur Probeexcision und mikroskopischen Untersuchung geschritten werden. Der Nachweis von Melanin im Harn kann die Diagnose stützen, lässt sich aber in vielen Fällen nicht erbringen.

Die Prognose der Melanosarkome ist als absolut ungünstig zu stellen; wie wir soeben festgestellt haben, gehen die meisten Fälle zu Grunde; nur ganz selten ist eine Rezidivfreiheit für längere Zeit eingetreten, völlige Genesung gehört zu den allergrössten Ausnahmen. Die schlechte Prognose gründet sich nach Rosenbaum „ja auch weniger auf die örtlich destruierende Tendenz, weniger auf die Ulzeration, auch nicht auf die toxische Schädigung des Gesamtorganismus im Sinne einer Karzinomkachexie - im Gegenteil ist das Allgemeinbefinden bisweilen auffallend gering beteiligt —, sondern in erster Linie auf die multiple Entwicklung neuer Tumoren. Metastasen in lebenswichtigen Organen sind natürlich prognostisch besonders ungünstig zu beurteilen. Für die Prognose ist die Beschaffenheit des Tumors insofern von grosser Bedeutung, als stets die kleinzelligen, zell- und blutgefässreichen Geschwülste die grösste Generalisierungsfähigkeit zeigen und zur Melanosarkomatose führen können".

Wenn wir uns auch kaum der Hoffnung hingeben dürfen, eine Patientin durch die Operation zu retten, so müssen wir ihr aber doch, wenn auch nur für kurze Zeit, etwas Erleichterung bringen.

Auch hier ist die einzige Therapie die Radikaloperation, d. h Entfernung des Tumors mit Ausräumung der Leistenbeugen. Trotzdem die Resultate der Operation so überaus traurig sind, ist doch jeder Fall, sobald man ihn diagnostiziert hat, sofort zu operieren. Je früher man den Eingriff vornimmt, desto grösser ist die Möglichkeit, einen Erfolg

zu erzielen. Wiener steht der Exstirpation der regionären Drüsen skeptisch gegenüber, denn „in allen mikroskopischen Bildern kann man den früheren Einbruch der Sarkomzellen in die Gefässe feststellen, und bei Metastasen, die auf dem Blutweg gebildet werden, hilft eine Entfernung der Drüsen eben nichts".

Ist ein Melanom inoperabel, so soll man es vor allen Reizen schützen; Meyer warnt vor der Anwendung vom Ferrum candens, Aetzmittel u. dergl., da er glaubt, dass durch die Reize die Sarkomelemente zu neuem oder stärkerem Wachstum angeregt werden können Er empfiehlt den Gebrauch von austrocknenden Pulvern, wie Jodoform und pulverisierte Holzkohle, oder Wasserstoffsuperoxyd-Berieselungen. Die Schmerzen sind auch hier durch hohe Morphiumdosen zu mindern. Dann soll man durch innerliche Darreichung von Arsen versuchen, den elenden Zustand der Erkrankten zu heben.

Am treffendsten würde man die Bösartigkeit des Leidens erkennen aus der Zeit, die zwischen Beginn der Erkrankung und Exitus vergangen ist, jedoch ist die Dauer nicht zu berechnen, da die Angaben der Patientinnen, wenn diese überhaupt gemacht werden, doch die Genauigkeit vermissen lassen; im Durchschnitt erhalten wir auch beim Melanosarkom etwa 15—18 Monate, also eine sehr kurze Spanne Zeit, wie ich ja auch schon beim Karzinom betont habe.

Wenn ich nun am Schlusse noch einmal kurz zusammenfassen darf, so sehen wir, dass wir es bei den vorliegenden Erkrankungen mit den ausgesprochen bösartigsten zu tun haben, über deren Prognose wir das, was Eiselt in seiner 1861 erschienenen Arbeit gesagt hat, leider auch heute noch fast wörtlich unterschreiben müssen, nämlich „ist einmal die Diagnose gestellt, so ist damit die schreckliche und unabwendbare Notwendigkeit des Todes ausgesprochen". Sind doch auf Grund der in der Literatur bisher ausführlich mitgeteilten Fällen nur rezidivfrei geblieben nach mehr als 5jähriger Beobachtung

von den Karzinomen der Vulva (9 resp. 11 Fälle) = 3,99% resp. 4,87%
von den Sarkomen der Vulva . . . (1 Fall) = 7,14%
von den Melanosarkomen der Vulva . (1 Fall) = 6,45%.

Wir können also sagen, dass durchschnittlich günstigstenfalls 5—7% aller bösartigen Neubildungen der Vulva Aussichten haben, länger als 5 Jahre rezidivfrei zu bleiben. Betont muss aber werden, dass gerade auch bei den bösartigen Erkrankungen der Vulva die Möglichkeit des Rezidives nach Ablauf des 5. Jahres p. op. durchaus nicht ausgeschlossen ist, wie aus den Berechnungen auf Seite 37 hervorgegangen ist.

Am Schlusse meiner Arbeit ist es mir eine angenehme Pflicht, Herrn Geh. Hofrat Prof. Dr. Krönig für Uebernahme des Referates und Herrn Prof. Dr. Pankow für die gütige Anregung zu dieser Arbeit, für seine freundliche Unterstützung bei ihrer Ausführung und seine liebenswürdige Durchsicht meinen aufrichtigsten Dank auszusprechen.

Lebenslauf.

Ich bin geboren am 17. August 1888 zu Frankfurt a. M. als Sohn des Kaufmanns Emanuel Rothschild und seiner Ehefrau Rosa Rothschild, geb. Rosenblatt. Von Ostern 1895—1898 besuchte ich die Vorschule und dann das Realgymnasium „Musterschule", wo ich 1907 das Reifezeugnis erhielt. Ich studierte an den Universitäten Marburg und Freiburg, bestand 1909 in Marburg das Physikum, Mai 1912 in Freiburg das Staatsexamen.

Literatur.

Im folgenden habe ich nur die Literatur zusammengestellt, die in Veits Handbuch der Gynaekologie Band 4, 2. Hälfte, S. 611, 721, 724, 741, 745—748 ff. nicht angeführt ist.

Abkürzungen:

M. M. W. = Münchner Med. Wochenschrift.
D. M. W. = Deutsche Med. Wochenschrift.
W. K. W. = Wiener klinische Wochenschrift.
B. K. W. = Berliner klinische Wochenschrift
M. K. = Medizinische Klinik.
A. = Archiv für Gynaekologie.
B. = Beiträge zur Geburtshülfe und Gynaekologie.
C. = Centralblatt für Gynaekologie.
M. = Monatschrift für Geburtshülfe und Gynaekologie.
Z. = Zeitschrift für Geburtshülfe und Gynaekologie.
G. R. = Gynaekologische Rundschau.
J. D. = Inaugural-Dissertation.
R. de G. = Revue de Gyn. et de Chirurgie abdominale.
A. de G. = Annales de Gyn. et d'Obstétrique.
J. of Ob. = The Journal of Obstetrics and Gyn. of the British Empire.
Am. J. = The American Journal of Obstetrics and Diseases of Women and Children.
Br. m. J. = British Medical Journal.

1. Amann: Primäres Melanosarkom der Klitoris. M. Bd. 33, p 243.
2. Anderson: Melanosarkom. Journal of the Americ. Med. Assoc. 23. 6. 1906.
3. Asch: Diskussionsbemerkung zum Karzinom der Vulva. C. 1904 p. 1025.
4. Assereto: Ueber das Vulvakarzinom. Ref. C. 1909 No. 12.
5. Aulhorn: Myxosarkom der Vulva. Ges. f. Geburtshülfe u. Gynaek. Berlin 25. 4. 1910. C. 1910 p. 1651.
6. Balloch: Epithelioma of the vulva. Am. J. Okt. 1909.
7. Barnes: Siehe Schulze: Ueber Karzinom der Vulva und seine Prognose. J. D. Leipzig 1903.
8. Behrend: Zur Kasuistik der Kankroide der äusseren Genitalien des Weibes. J. D. Jena 1869.
9. Berkeley und Bonney: Leucoplacie vulvitis and its relation to kraurosis vulvae and carcinoma vulvae. Br. m. J. 18. 12. 1909. Ref. J. of Ob. März 1910 p. 237.
10. Bex: Leucoplasie et cancroid de la muqueuse vulvo-vaginale. Thèse Paris 1888.

11. Björkqvist Ueber Karzinom der Klitoris. Ref. C. 1903, No. 39
12. Blumensohn: Metastasen maligner Geschwülste im Herzen. C. 1908, No. 18.
13. Blümke: Ueber maligne Tumoren der Vulva. J. D. Halle 1891.
14. Boyer: Le cancer primitif de la vulve. Ref. C. 1909, No. 44.
15. Brewitt: Carcinoma vulvae. M. Bd. 28, p. 628.
16. Busse: Ueber Dauerresultate bei der Operation des Uteruskarzinoms nach den abdominalen Methoden. M. 1912, Heft 1, p. 35.
17. Cattaneo: Fall von Vulvaepitheliom geheilt mit dem akt. Prinzip der Jequirity (Abrus precatorius). Ref. C. 1910, p. 216.
18. Cauwenberghe: Maligner Tumor der Bartholinischen Drüse. Bulletin de la Soc. de Méd. de Gand. Februar 1908.
19. Chaboux: Des tumeurs malignes primitives de la glande de Bartholin. Thèse Lyon 1906.
20. Chiarabba: Leucoplasia vulvare complicata ad epithelioma. Ref. G. R. 1911, No. 11.
21. Churchill: Melanosarcoma vulvae. Traité de maladies des femmes (zit. nach Torggler).
22. Czerny: Ueber die Blitzbehandlung (Fulguration) der Krebse. M. M. W. 1908, No. 6, B. K. W. 1908, No. 9, 19, 31.
23. Delfino: Beitrag zur Kenntnis der primären Sarkome der Vulva. Ref. C. 1908, p. 1080.
24. Dietrich: Ueber primäre Melanome der Vulva. Archiv f. klin. Chir. Bd. 35, p. 289.
25. Dirner: Besprechung über das Vulvakarzinom. C. 1899, p. 658.
26. Doederlein: Ein Fall von Vulvakarzinom. Gynaekol. Ges. München, Juli 1908. M. M. W. 1908, p. 1618.
27. Doederlein-Krönig: Operative Gynäkologie 1907.
28. Dviessen: Sarcoma vulvae. C. 1907, H. 7. G. R. 1908, H. 24.
29. Eggel: Melanosarcoma vulvae. Gyn. Ges München, 25. Oktober 1906. M. M. W. 1906, No. 45.
30. „ Periurethrales Vulvakarzinom. Juni und Juli 1906. M. M. W. 1906, No. 27 und 30.
31. Eiselt: Maligne Melanome der Haut. Prager Vierteljahrsschrift, Bd. 59, 70, 76.
32. Fabricius: Primäres Karzinom der Bartholinischen Drüse. Wiener geb. gynäkolog. Ges. 9. 2. 1909. W. K. W. 1909, p. 623.
33. Fileux: Des tumeurs malignes primitives de la vulve. Thèse Paris 1902.
34. Finzi: The radium treatment of cancer: Experiences of over 100 cases. The Lancet, 20. 5. 1911.
35. Flatau: Karzinom der Klitoris. M. M. W. 1902, No. 21.
36. Flater: Ueber das primäre Karzinom der Klitoris. J. D. Heidelberg 1910.
37. Frank: Karzinom der Bartholinischen Drüse. M. K. 1908, No. 38. M. Bd. 29, p. 958.

38. Franke: Mikroskopische Untersuchungen über maligne Tumoren der Vulva und Vagina mit besonderer Berücksichtigung des Karzinoms. J. D. Berlin 1898.

39. Fritsch: Krankheiten der Frauen.

40. Frommels: Jahresberichte über die Fortschritte aus dem Gebiete d. Geburtshülfe u. Gynäkologie 1906-1910.

41. Fuchs: Sammelreferate über die Neubildungen der Vulva. G. R. 1906—1911.

42. Gebhard: Melanosarkom der Vulva. Z. Bd. 21, p. 213.

43. Glitsch: Behandlung des Karzinoms mittelst Fulguration. Sammelreferat (Literatur s. daselbst.) M. 1909. Juni Ergänzungsheft.

44. Goenner: Zur Kasuistik des Karzinoms der Vulva. M. Bd. 8, p. 167.

45. Graham: Carcinoma originating from Barth. gland. Edinb. Med. Journ. 1908, II. Ref. C. 1909, No. 16.

46. Guibal: Sarcome de la vulve. Ref. C. 1909, No. 16.

47. Gurlt: Beitrag zur chirurgischen Statistik. Archiv für klin. Chir. 1880, H. 2, p. 421.

48. Herzfeld: Zwei Fälle von wiederholter Karzinomerkrankung des Genitales. W. K. W. 1890, No. 32.

49. Hirschlaff: Melanosarkom Verhandlungen der Berliner Med. Ges 1898, p. 176.

50. Hoffmann: Patientin mit Vulvakarzinom, zur Rezidivfrage nach Operationen der Vulvakarzinome. Ges. f. Geb. u. Gyn. Berlin, 27. 5. 1910. Z. Bd. 67. p 531. D. M. W. 1910, p. 2121.

51. Hoffmanns: Ueber primäres Vulvakarzinom. J. D. Giessen 1908.

52. Holland: Malignant melanoma of the vulva. J. of. Ob. 1908, No. 5.

53. Hollemann: Fall von Kraurosis vulvae kombiniert mit Karzinom. M. Bd. 13, p. 821.

54 Jakoby: Ueber primäres Karzinom der Klitoris. C. 1904, p. 886, 1025. M. XIX. p. 365.

55. Jung: Ueber Vulvakarzinom. Fränkische Ges. f. Geb. u. Frauenh. 3. 7. 09. M. M. W. 1909, p. 1919.

56. „ Pathologie und Therapie der Frauenkrankheiten.

57. Keeling: Carcinoma of the clitoris. The Lancet. Dezember 1889.

58. Kesmarscky: Fall von Vulvakarzinom. C. 1899, p. 658.

59. Kinoshita: Epithelkrebs der Vulva bei einer Fünfzehnjährigen. Med. Ges. in Tokio, Oktober 1907. Ref. M. Bd. 27, H. 4.

60. Krönig: Siehe Doederlein-Krönig.

61. Kuliga: Carcinoma clitoridis. G. R. 1908, p. 57.

62 Küstner: Ueber Karzinom der Vulva. C. 1904, p. 1024.

63. Latzko: Diskussionsbemerkung zum Vulvakarzinom. M. Bd. 28, p. 121.

64 Leech: Primary epithelioma of the clitoris. Br. M. J. 1894, p. 1079.

65. Lehmann: Ueber Entwicklung, Verlauf und Behandlung der Karzinome an der Vulva. J. D. Halle 1880.

66. Littauer: Melanosarcoma vulvae. C. 1909, No 23, p. 821.
67. Lorentowicz: Leucoplasia vulvae. Ref. C. 1907. No. 34
68. Lovrich: Ein Fall von Klitoriskarzinom. Ungar. Aerzteverein, Okt. 92. C. 98, No. 3.
69. „ Demonstration zweier Fälle von Carcinoma vestibuli. C. 1899, p. 657.
70. Lutzenberger: Carcinoma vulvae. J. D. München 1894.
71. Machenhauer: Zwei Fälle von geheiltem Vulvakarzinom. C. 1911, No. 44, p. 1541.
72. Mackenrodt: Kauterektomie bei Vulvakarzinom. C. 1910, p. 199.
73. Markus: Malignes Melanom der Vulva. M. Bd. 34, p. 330.
74. „ Malignes Adenom der der Vulva. Gyn. Ges. Breslau, 25. 5. 1911. M. Bd. 34, p. 380.
75. Martin: Exstirpation des Trigonum urogenitale wegen Vulvakarzinoms. Gyn. Ges Berlin, Februar 1910. C. 1910, p. 1305. Z. Bd. 66, p. 670.
76. „ Pathologie u. Therapie der Frauenkrankheiten.
77. Mayer: Klinische Bemerkungen über die Kankroide der äusseren Genitalien des Weibes Virchows Archiv. Bd. 35, p. 508. M. f. Geburtskunde Bd. 32, p. 250.
78. McCann: The surgical treatment of cancer of the vulva and its precancerous stages. The Lancet. 24. 12. 1910.
79. Mendes de Léon: Carcinoma vulvae. C. 1899, p. 340. (siehe auch Schulze).
80. Menge: Vulvakarzinom mit regionären Drüsenmetastasen. M. M. W. 1908, p. 141.
81. „ Demonstration eines Vulvakarzinoms. 21. 5. 11. M. Bd. 34, H. 2.
82. „ Ein Fall von Vulvakarzinom. s. in Schulzes J. D. (Titel s. No. 7.)
83. Merkel: Diskussionsbemerkungen. M. M. W. 1909, p 1919.
84. Mertz: 12 Fälle von Neubildungen der Vulva. J. D. Berlin 1885.
85. Michael: s. Bemerkung zu 82.
86. Morestin: Cancer très étendu de l'aine consécutif à un épithelioma de la vulve. Bull et Mem. de la Soc. anat. de Paris 1909, p. 635.
87. Moullin: The treatment of malignant growths by radium. The Lancet. 20. 5. 1911.
88. Nagel: Weibliche Geschlechtsorgane. In Bardelebens Handbuch der Anatomie.
89. Nimsch: Fall von Kankroid der äusseren Genitalien des Weibes. J. D. Greifswald 1884.
90. Pankow: Vergleich der klinischen und pathologisch-anatomischen Untersuchungsbefunde beim Carcinoma uteri und ihre Bedeutung für die Therapie. A. Bd. 76, H. 2. (s. daselbst Literaturangabe).
91. Peyrache: Des tumeurs malignes de la vulve et du vagin chez la petite fille. Thèse Paris 1905.
92. Pissemski: Material zur Therapie des Krebses der weiblichen Geschlechtsorgane. Ref. C. 1910, p. 1551.

93. Pozzi: Traité de gynécologie clinique et op. Bd.2, p.1341.
94. Rodler: Ein Fall von primärem Karzinom des Magens und der Vulva. J. D. Erlangen 1904.
95. Savournin: Cancer primitif de la glande de Bartholin. Thèse. Bordeaux 1908.
96. Schauta: Lehrbuch der gesamten Gynäkologie.
97. „ Diskussionsbemerkung zum Vulvakarzinom. M. Bd. 28, p. 121.
98. Schmidt's Jahrbücher der in- und ausländischen gesamten Medizin 1905—1911.
99. Seeligmann: Pruritus und Kraurosis der Vulva. Versammlung deutscher Naturforscher u. Aerzte. September 1911. Karlsruhe.
100. Siegel: Melanosarkom. Bull. de la Soc. anat. 1906, p. 619.
101. Sinn: Ein seltener Tumor der Vulva nebst Bemerkungen zur pathologischen Anatomie der Tumoren der Bartholinischen Drüse. J. D. Marburg 1880.
102. Solomons: Adenokarzinom der Vulva. G. R. 1908, p. 544.
103. Sommer: Ueber Karzinom der äusseren weiblichen Genitalien. J. D. Würzburg 1885.
104. Stoeckel: Radikalheilung der Vulvakarzinome. Aerztlicher Verein Marburg 19. 1. 1910. M. M. W. 1910, p. 497.
105. „ Demonstration eines Vulvakarzinoms. 23. 6. 1909. G. R. 1910, p. 56.
106. Stratz: Bericht über ein Vulvakarzinom. C. 1899, p. 341.
107. Strauss: Diskussionsbemerkung. M. M. W. 1909, p. 1919.
108. Vermey: Fall von Vulvakarzinom. C. 1899, p. 341.
109. Wernitz: Sarcoma fibroides des Labium maius sin. C. 1904, No. 26.
110. West: Lehrbuch der Frauenkrankheiten.
111. Weyl: Vulvakarzinom. Gyn. Ges. Breslau 20. 2. 06. C. 1906, p. 1256.
112. Wiener: Diskussionsbemerkung zum Vulvakarzinom. M. Bd. 33, p. 243.
113. Wolff: Ueber Karzinome der Vulva. J. D. Tübingen 1894.
114. Zacharias: Karzinom der Klitoris mit Kontaktgeschwulst im Scheideneingang und an der hinteren Kommissur. G. R. 1908, p. 57 u. M. M. W. 1908, p. 767.
115. Ziembicki: Demonstration zweier Tumoren der kleinen Schamlippe. Ref. W. K. W. 1908, No. 38.
116. Zweifel: Krankheiten der äusseren weiblichen Genitalien. Deutsche Chirurgie Bd. 61.

P. S. Die Arbeit ist am 1. November 1911 abgeschlossen worden.